

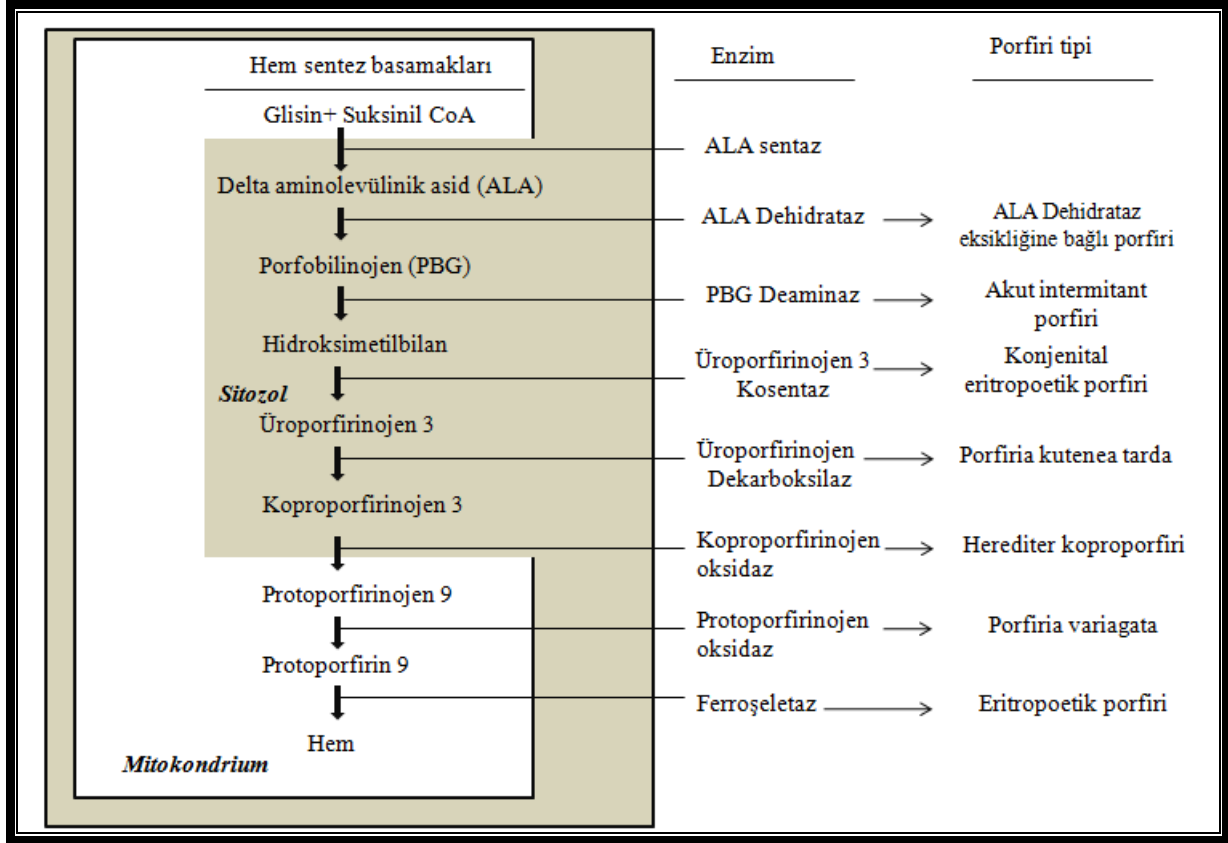
PORFİRİLER

Dr. Ahmet DOBRUCALI ve Dr. Erkan ÇAĞLAR

GİRİŞ

Akut ataklar sırasında idrar renginin koyu pembe-vişne rengine dönüşmesi nedeniyle hastalık latince ‘mor pigment’ anlamına gelen ‘*porfiri*’ sözcüğü ile anılır olmuştur. İlk olarak Hipokrat tarafından tarif edildiği söylenmekteyse de hastalık biyokimyasal olarak Alman biyokimyacı ve fizyolog Felix Hoppe-Seyler tarafından 1871 da tarif edilmiş, akut porfiriler de ilk olarak 1889 yılında Alman doktor Barend Stokvis tarafından tanımlanmıştır (1). Tarihe bakıldığında İngiltere kralı III. George’un ve ünlü ressam Vincent van Gogh’un aralıklı ortaya çıkan akıl hastalığı bulguları ve kırmızı renkte idrar yapma gibi semptomlarının aslında porfiriye bağlı olduğu anlaşılmıştır. Ayrıca toplumda yaygın olarak bilinen vampir efsanesinin de porfirili hastalardan kaynaklanmış olması kuvvetle muhtemeldir (Cilt lezyonları nedeniyle güneş ışığından kaçarak karanlık ortamda yaşamayı tercih eden, tuhaf hareketlerde bulunan, soluk görünümlü ve şikayetlerinin geçmesi için kan içen - demir alan? - insanların aslında eritropoetik porfiri hastası oldukları düşünülebilir) (2, 3).

Heme sentezi vücuttaki bütün hücrelerde yapılabilmekle birlikte, esas olarak karaciğerde (%15-%20) ve kemik iliğinde (%75-%80) gerçekleşmektedir. Bu iki farklı dokuda heme sentezi sırasındaki basamakların kontrolleri de farklıdır. Karaciğer dokusunda heme sentezinde hız sınırlayıcı basamak, glisin ve süksinil CoA dan ALA (5 aminolevulinik asit) yapımıdır ve bu sentez ALA sentaz (ALA synthase 1 ve 2) enzimi tarafından katalize edilir. ALA sentaz, heme tarafından inhibe edilirken, hepatik sitokrom p-450 enzim substratı olan ilaçlar tarafından indüklenebilir. Heme, hemoglobinden başka myoglobin, sitokromlar, katalaz, peroksidaz, nitrik oksit sentaz ve triptofan pirolaz gibi vücuttaki diğer bir çok hemeoprotein yapısında da temel rol oynayan bir maddedir. Porfiriler heme sentezinde görev alan enzimlerin aktivitelerinin eksikliği ile ortaya çıkan bir grup metabolik hastalıktır (*Resim-1*). Klinik bulgular, farklı enzimlerin eksikliğine bağlı olarak biriken farklı prekürsör porfirinlere göre değişiklik gösterir. ALA ve porfobilinojen (PBG) erken prekürsörlerinin birikimlerinin olduğu porfirilerde akut ataklar sırasında karın ağrısı, periferik ve otonom nöropati ve psikoz gibi nörolojik bulgular ön plandadır. Heme sentez yolağının geç substratlarının birikimi ile karakterize porfirilerde ise fotosensivite ile karakterize cilt lezyonları esas klinik bulguları oluşturur. Bazı porfiri tiplerinde hem kutanöz hem de nörolojik bulgular birlikte bulunabilir. Nadir görülmeleri, farklı klinik tiplerinin bulunması ve ortaya çıkan semptomların başka hastalıklara benzemesi nedeniyle teşhis genellikle gecikir (3). Görülme sıklığı farklı coğrafyalara göre 100.000 de 0.5-10 arasında değişebilmektedir. Bazı coğrafyalarda belirli porfiri tipleri daha sık görülebilmektedir. Örneğin, variegata porfiri Güney Afrika’da en sık görülen akut porfiri tipi iken Avrupa ve Amerika’da akut intermitant porfiri daha sık görülmektedir (4). Üç farklı tip porfiri sendromu tanımlanmıştır. Bunlar, kutanöz lezyonların eşlik edebildiği akut nöroviseral ataklarla giden akut hepatik porfiriler, kutanöz lezyonların olduğu ancak nöroviseral atakların izlenmediği (nonakut) hepatik porfiriler ve fotosensivite ile karakterize eritropoetik porfirilerdir (5) (*Tablo-1*).



Resim-1: Heme biyosentezi ve enzim eksikliklerinde ortaya çıkan porfiri tipleri (ALA: 5- Aminolevulinik asit) (2, 4).


AKUT HEPATİK PORFİRİLER

Dört tip akut hepatik porfiri tanımlanmıştır. Bunlar akut intermitant porfiri, herediter koproporfiri, porfiria variagata ve ALA dehidrataz eksikliğine bağlı olarak ortaya çıkan porfiri (5). Klinik bulgular genellikle puberte sonrasında ortaya çıkar ve kadınlarda daha sık görülür (1/4-1/5) (6). Hastalık kadınlarda genellikle 3. ve 4. dekatlarda ortaya çıkar ve menapoz sonrasında atakların sıklığı azalır. ALA dehidrataz eksikliğine bağlı porfiri otozomal resesif, diğer porfiriler otozomal dominant geçiş gösterir. Hormonal faktörler, stres, açlık, enfeksiyon ve porfirinojenik ilaçların kullanımı gibi farklı tetikleyicilerin etkisiyle karaciğerde fazla miktarda heme prekürsörünün sentezi sonrasında akut ataklar ortaya çıkar. Bu moleküller nörotoksik karakterde olup özellikle periferik ve otonom sinir sistemi üzerinde toksik etki gösterirler. Kan beyin bariyeri porfirin ara ürünlerinin merkez sinir sistemine geçmesine engel olurken hipotalamus ve limbik sistem gibi bariyersiz bölgeler bu korumadan yoksundur (7). Dolaşımdaki porfirinler vasküler endotel geçirgenliğinde artışa ve serebral ödeme neden olabilirler. Akut atak sırasında şiddetli karın ağrısı, nöropsikiyatrik semptomlar, otonom nöropatiye bağlı belirtiler ve elektrolit dengesizlikleri görülebilir. Karın muayenesinde periton irritasyonu bulguları yoktur ve direkt batın grafisinde patolojik bulgu izlenmez. Taşikardi, aşırı terleme ve hipertansiyon genellikle karın ağrısına eşlik eder. Karın ağrısı birkaç gün içinde geriler. Nöropati motor nöropati tarzında olup erken safhada ekstremiteelerde ağrı ile ortaya çıkar ve daha sonra kas güçsüzlüğü eklenir. Kas güçsüzlüğü proksimal kaslarda ve üst ekstremiteelerde daha belirgindir. Bazı vakalarda nöropatiye bağlı kas güçsüzlüğü respiratuar ve bulber pareziye yol açabilir. Paralizilerin iyileşmeleri tam olmayıp genellikle değişik derecelerde olabilen sekel bırakır. Porfirilerde hepatik tutulum değişken olmakla birlikte akut porfirilerde genellikle serum aminotransferaz ve safra asid seviyelerinde artış görülür. Karaciğer biopsisinde yağlanma ve demir birikimi saptanabilir. Akut porfirilerde hepatosellüler karsinom gelişme riski yüksektir (8).

AKUT İNTERMİTANT PORFİRİA

Akut İntermitant Porfiriya (AİP) hepatik porfobilinojen deaminidaz (PBG deaminidaz) eksikliği sonucunda ortaya çıkar. ALA ve PBG aşırı üretimi söz konusudur. En sık görülen akut porfiri türüdür. Otozomal dominant geçiş gösterir. PBG deaminidaz geni 11. kromozomun uzun kolunda yerleşmiş olup (11q24.1-24.2) 15 ekson içermektedir. Klasik AİP de 200 üzerinde mutasyon tanımlanmıştır ve moleküler defektteki heterojenite belirgindir (3). AİP'nin homozigot varyantı genellikle çocukluk döneminde ortaya çıkar ve klinik bulgular klasik AİP'den tamamen farklıdır. Bu çocuklar ileri derecede hasta olup porensel, gelişme geriliği, nörolojik defektler, katarakt ve psikomotor retardasyon görülür. AİP de klinik bulgular akut porfirilerdeki gibidir. Karın ağrısı, kabızlık, yaygın vücut ağrısı, mental değişiklikler, işitme kaybı, bulantı ve kusma, kas gücü kaybı, hipertansiyon, taşikardi, ateş, konvülsiyon, ve respiratuar paralizi görülebilir. Ciltte fotosensitivite bulunmaz. Uygunsuz anti diüretik hormon (ADH) salınımına bağlı hiponatremi görülebilir (3). Akut atak sırasında idrar kırmızımsı kahverengi bir renkte renk alabilir. Bu rengi veren idrardaki okside olmuş porfobilinojendir. Bu görünüm şarap kırmızısına benzediğinden 'port-wine reddish urine' olarak adlandırılmıştır (*Resim-2*). Ataklar bazen hastaneye yatışı gerektirecek kadar şiddetli olabilir (%5) ve sık aralıklarla tekrarlayabilir. Şiddetli ataklar sırasındaki mortalite %15-%20 civarındadır (9). Kardiyak aritmiler ani ölümlere yol açabilir. Bazı ilaçlar (barbiturat ve sülfonamidler), açlık, infeksiyonlar, alkol kullanımı ve gebelik atakların ortaya çıkmasını tetikleyebilir.

AİP de eritrositlerde PBG deaminidaz eksikliği gösterilebilir. Latent vakaların tetkikinde enzimin eritrositlerdeki ölçümü sık başvurulan bir yöntemdir. Akut hepatik porfirilerde HCC riski yaklaşık 30 kat kadar artmış olup hastaların %10 kadarı HCC nedeniyle kaybedilir. Bu nedenle 40 yaş ve üzerindeki hastalar yıllık AFP ölçümü ve batın ultrasonografisi ile takip edilmelidir (7,10).



Resim-2: Akut intermitant porfiride idrar rengi. Bu rengi veren idrardaki okside olmuş porfobilinojendir. Bu görünüm şarap kırmızısına benzediğinden port-wine reddish urine olarak adlandırılmıştır (www.medipptx.blogspot.com sitesinden izinle alınmıştır).

PORFİRİA VARIAGATA (PV)

Güney Afrika'da sık görülmesinden ötürü "Güney Afrika porfirisi" olarak da bilinir. Güney Afrika dışında İngiltere'de de sık görüldüğü bildirilmektedir. Heme biyosentezinin 7. basamağında görev alan protoporfirinojen oksidaz (PPOX) eksikliği nedeniyle oluşur. PPOX geni 1.kromozomun

uzun kolunda yer alır ve hastalığa yol açan 100 den fazla mutasyon gösterilmiştir (5). Otozomal dominant geçiş gösterir. PV'nin klinik bulguları genel olarak puberteden önce ortaya çıkar. Klinik özellikleri AİP ve herediter koproporfiri (HK) özelliklerini taşıyan ara form şeklindedir. Yetişkin hastalardaki en değerli tanısal metod maksimal plazma flörosans emisyonununun 624-628 nm dalga boyundaki ışıkta gösterilmesidir (3, 5). PV de dışkıda protoporfirin ve daha az miktarda da koproporfirin artar. Dışkıda protoporfirin ve porfirinlerin artışı ataklar arasında da gösterilebilir. Karaciğer dokusu UV ışığı altında flörosans gösterebilir. Safrada artmış porfirin seviyeleri asemptomatik hastalarda tanı koydurucu olabilir (11, 12). Hastalar hepatosellüler karsinom riski nedeniyle izlenmelidir.

HEREDİTER KOPROPORFİRİA

Herediter koproporfiria (HKP), AİP ye göre daha az şiddetli ve benign bir seyir izlemesinden ötürü insidansı ve prevalansının tahmini oldukça zordur. Koproporfirinojen oksidaz eksikliğine bağlı olarak ortaya çıkar. Enzime ait gen 9. kromozomun uzun kolunda yerleşmiş olup, klonlanmış ve dizilimi belirlenmiştir (3). Otozomal dominant geçiş gösterir. Porfiria kutenea tardanın (PKT) klinik bulgularına benzer şekilde nörolojik ve kutanöz semptomlarla kendisini gösterir (13). Vakaların çok azında fotosensivite görülebilir. HKP li hastalarda akut atak sırasında idrardaki porfirin ve prekürsörlerinin seviyeleri AİP dekine benzer şekilde yükselir. Dışkıda ve idrarda koproporfirin seviyesi artmıştır. Ataklar arasında koproporfirinin idrar ve dışkı seviyeleri normal sınırlar arasındadır. Biokimyasal bulguların ortaya çıkması için enzim aktivitesinin en az %50 kadar azalması gerekir. Puberte öncesi genellikle sessiz seyrederek. Sonraki dönemde ise genellikle ataklar öncesinde tetikleyici bir ilaç kullanım öyküsü bulunur (2).

ALA DEHİDRATAZ EKSİKLİĞİNE BAĞLI ORTAYA ÇIKAN PORFİRİ

Otozomal resesif geçiş gösteren ve en nadir görülen akut hepatik porfiri türüdür. Hastalarda idrarda PBG artışı olmadan aşırı ALA atılımı mevcuttur. Koproporfirin atılımında artış görülebilir. ALA dehidrataz geni 9. kromozomda yerleşmiştir. Enzim, kurşunun inhibitör etkisine karşı oldukça hassastır. ADP deki heme prekürsörlerinin artışı, kurşun intoksikasyonu veya tirozinemide ki heme prekürsörlerinin artışına benzer. Ancak kan ve idrardaki kurşun seviyesinin normal olması ayırıcı tanıda yardımcı olur. Diğer hepatik porfirilerde olduğu gibi atakların ortaya çıkışını tetikleyici ilaçların kullanımından kaçınılmalıdır (3, 5, 14).

Tablo-1: Hepatik manifestasyon oluşturan porfirilerin özellikleri [ALA; 5-Aminolevulinik asit, PBG;Porfobilinojen, URO;Uroporfirin, PROTO; Protoporfirin, OR;Otozomal resesif, OD; Otozomal dominant. Koyu renkte yazılanlar esas olarak artan metabolitleri, parantez içindekiler hafif derecede artabilen veya normal olan metabolitleri gösterir](3)]

Porfiri türü	Enzim eksikliği	Geçiş şekli	Klinik bulgular	Etkilenen ana organ	Laboratuvar bulguları		
					İdrar	Dışkı	Kan
Akut hepatik porfiriler							
ALA dehidratat eksikliği	ALA dehidratat	OR	Nöroviseral	Karaciğer	ALA PBG (URO) COPRO	Normal	PROTO
Akut intermitant porfiri	Porfobilinojen deaminaz	OD	Nöroviseral	Karaciğer	ALA PBG (URO) (COPRO)	(URO) (COPRO) PROTO	(URO) (COPRO) (PROTO)
Hereditör koproporfiri	Koproporfirinojen oksidaz	OD	Nöroviseral Kütanöz	Karaciğer	ALA PBG (URO) COPRO	(URO) COPRO	(COPRO)
Variegate porfiri	Protoporfirinojen oksidaz	OD	Nöroviseral Kütanöz	Karaciğer	ALA PBG (URO) COPRO	(URO) COPRO PROTO	(PROTO)
Diğer hepatik porfiriler							
Porfiri kutanea tarda	Uroporfirinojen dekarboksilaz	OD veya sporadik	Kütanöz	Karaciğer	(ALA) URO (COPRO)	URO COPRO	(URO)
Eritropoetik porfiri (Protoporfiri)	Ferrikselataz	OD veya OR	Kütanöz nadiren nörolojik	Karaciğer ve kemik iliği	(URO) (COPRO)	(COPRO) PROTO	(COPRO) PROTO
Konjenital eritropoetik porfiri	Üroporfirinojen 3 kositaz	OR	Kütanöz	Kemik iliği	COPRO	COPRO	(COPRO)

AKUT OLMAYAN HEPATİK PORFİRİ

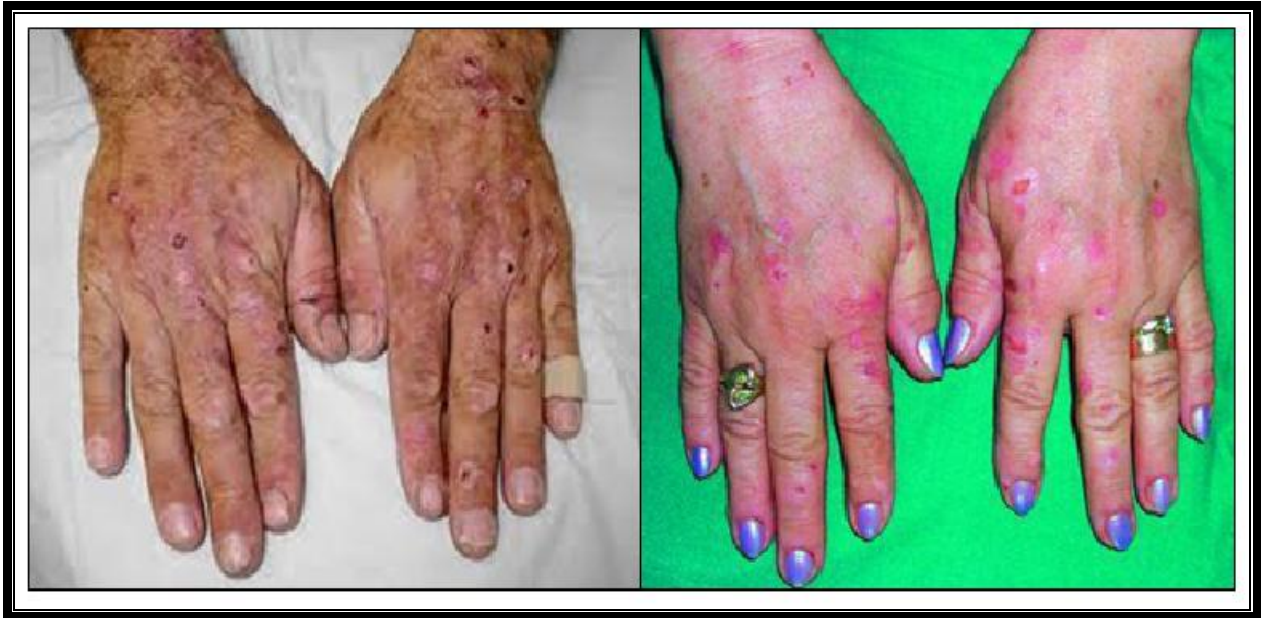Akut olmayan hepatik porfiride cilt bulguları ön planda olduğundan bu tür ‘kütanöz porfiri’ olarak ta bilinir. Fotosensivite, deride frajilite ve blister (kabarcıklar) oluşumu ile karakterizedir. Kütanöz porfilerdeki fotosensivite, deride biriken porfirinlerin güneş ışığını absorbe ederek dönüştüğü serbest radikallere bağlı olarak ortaya çıkar. Bu grupta porfiri kutanea tarda bulunmaktadır.

PORFİRİA KUTENEA TARDA

Porfiri Kutanea Tarda (PKT), en sık görülen porfiri tipidir. Uroporfirinojen dekarboksilaz (UROD) aktivitesindeki azalmaya bağlıdır. UROD geni 1.kromozomun kısa kolunda yer alır. PKT nin üç tipi tanımlanmıştır. En sık görülen form PKT-Tip1 olup vakaların %75 ini oluşturur. Bu form edinsel (sporadik) olup UROD aktivitesinin reversibl olarak kaybına (<%50) bağlı olarak ortaya çıkar. Eksikliğin sebepleri arasında alkol tüketimi, östrojen kullanımı, organizmada demir birikimi ve kronik hepatit C sayılabilir. Sporadik form daha çok erkeklerde gözlenir. Sporadik formda aile hikayesi bulunmaz. PKT-Tip2 de UROD aktivitesinin %50 den fazla kaybı söz konusudur. Eksikliğin nedeni herediterdir ve otozomal dominant geçiş göstermektedir. Hereditör form UROD geninde nokta mutasyonuna bağlı olduğu halde sporadik form sadece karaciğerdeki enzim inhibisyonu sonrasında ortaya çıkmaktadır. Hereditör form erken yaşta ortaya çıkar ve her iki cinsiyeti eşit oranda etkiler. PKT-Tip3 hepatoeritropoetik porfiri olarak bilinir. Bu form oldukça nadirdir. Şiddetli fotosensivite ile karakterizedir ve çocukluk yaşlarında belirti vermeye başlar. UROD nin eritrositlerdeki aktivitesi normalken hepatositlerdeki aktivitesi belirgin ölçüde azalmıştır (3, 5, 15).

PKT vücudun güneşe maruz kalan bölgelerinde fotosensivite, blister, skar, pigmentasyon ve aşırı kıllanma ile karakterizedir. Deride frajilite en spesifik bulgudur. Karın ağrısı ve nörolojik bulgular görülmez. Semptomların ağırlaşmasına karaciğer fonksiyon bozukluğu eşlik eder. Orta

şiddetde serum transaminaz yüksekliği tipik olmakla birlikte kolestaz enzimlerinde de hafif artışlar olabilir. Hastaların %15'inden azında karaciğer sirozu görülür. PKT lı hastalarda da HCC riski artmıştır. Bu hastalarda hepatosellüler karsinom akut intermitant porfirili hastalardan farklı olarak daha çok siroz zemininde gelişir (16, 17). Karaciğer biopsisinde orta şiddetde steatoz, siderozis, fokal nekroz ve bir miktar inflamasyonla giden portal fibrozis dikkati çeker. Aşırı demir birikimi HFE genindeki C282Y mutasyonuna bağlı olabilir. Bazı çalışmalarda bu mutasyon sıklığının %40'ın üzerinde olduğu rapor edilmektedir (18, 19). Hastalarda serum demiri sıklıkla normal seviyenin üzerinde (>%60) bulunur. PKT nın gelişimde karaciğerde demir birikiminin rolü tartışmalıdır. Bazı yayınlarda PKT lı hastaların %80 ninde siderozis görüldüğü rapor edilmişse idiopatik hemeokromatoziste PKT nadir görülür (20). Tetikleyici faktörler arasında alkol ve östrojen kullanımı, organizmada aşırı demir birikimi, HCV enfeksiyonu ve daha az oranda da HBV ve HIV enfeksiyonları suçlanmaktadır. Bu faktörler tek başına veya birlikte bulunabilir. HCV ile PKT arasında güçlü bir birliktelik bulunduğu gösterilmiştir (18, 21). Sporadik PKT li hastaların %60-%90 kadarında serumda anti-HCV ve/veya HCV RNA pozitif bulunur. Bu nedenle PKT tanısı sırasında HCV serolojisi mutlaka araştırılmalıdır (3). PKT da idrarda üroporfirin ve 7-karboksi porfirin atılımı, dışkıda ise izokoproporfirin atılımı artmıştır. Gelişmiş laboratuvarı olan merkezlerde eritrositlerdeki UROD aktivitesi ölçülebilir. Familial formlarda eritrositlerdeki UROD aktivitesi %50'nin altındadır.



Resim-3: Porfiria Cutanea Tarda'da Cilt Lezyonları (Resimler www.porphriacutaneatarda.com sitesinden alınmıştır).

ERİTROPOETİK PORFİRİLER

ERİTROPOETİK PORFİRİ (PROTOPORFİRİ)

Eritropoetik porfiri (EPP) ferroşelataz enzim eksikliğine bağlı olarak ortaya çıkar. Ferroşelataz geni 18. kromozomun uzun kolunda bulunmaktadır. Ferroşelataz protoporfirine ferröz demiri ekleyerek heme sentezini sağlar. Enzim aktivitesi %30 un altına inmedikçe herhangi bir klinik bulgu ortaya çıkmaz. EPP otozomal dominant geçiş gösterir. İnsidensi 1:75000-1:200000 civarındadır (22).

EPP de eritrositlerde, plazmada, deride ve karaciğerde protoporfirin birikimi görülür. Deriye gelen (400 nm dalga boyundaki) güneş ışığının intradermal kapillerlerden geçen plazma ve eritrositlerdeki protoporfirin tarafından absorpsiyonu serbest radikallerin oluşmasına ve eritrositlerin

stabilitesini kaybetmesine neden olarak deride fotosensivite oluşturur. Klinik bulgular çocukluk çağında başlar. Güneş ışığına maruz kalan deride yanma hissi, eritem ve ödemle ortaya çıkan akut ve ağrılı fotosensitivite görülür. Tekrarlayan ataklar sonrasında deride kalıcı renk değişimi, kalınlaşma ve lineer skarlar oluşur. Protoporfirin safra kanaliküllerinde birikimi ve protoporfirin indüklediği oksidatif stres karaciğer hasarına yol açar. Oksidatif stres ve metabolize edilmemiş protoporfirin hücre membranında birikimi hepatik inflamasyona, progresif hepatosellüler hasara, hepatik fibroz gelişimi ve sonunda siroza yol açar. EPP li hastaların %5-%20 sinde karaciğer manifestasyonları görülür(23, 24). EPP li bireylerdeki karaciğer tutulumu normal karaciğer fonksiyonundan hafif enzim yüksekliklerine ve kronik karaciğer hastalığından siroza (%5-10) kadar geniş bir yelpazeyi içerir. Karaciğer biopsisinin floresans mikroskopla incelemesinde protoporfirin kristalleri taşıyan pigmentlerin fokal birikimi gözlenir. Hastaların %10-20 sinde protoporfirinden oluşmuş safra taşları görülebilir. Çocukluk çağında görülen koledekolityazis vakalarında diğer nedenler arasında EPP de aranmalıdır(25). Hastaların %20 sinde transaminazlarda ve kolestaz enzimlerinde hafif derecede ve asemptomatik yükselmeler görülür. Nadiren şiddetli fotosensivite, hemoliz ve kolestaz bulguları ile giden bir klinik tablo gelişebilir. Bu bulguları gösteren hastalarda genellikle splenomegali ve şiddetli karın ağrısı ile birlikte genel durum hızla bozulur. Hastaların %5 i akut karaciğer yetmezliğiyle hekime başvurur (26).

EPP’de tanı için plazma ve eritrositlerde protoporfirin düzeyinin araştırılması, ferroşelataz aktivitesinin tayini ve ferroşelataz gen analizi yapılabilir. İdrarda porfirin atılımı normal seviyededir. Hastalarda sıklıkla hipokrom mikrositer anemi görülür. Karaciğer hasarının değerlendirilmesi için altın standart karaciğer biopsisidir.

HEPATOERİTROPOETİK PORFİRİA

Hereditör porfiria kutanea tardanın resesif varyantı olup yaşamın ilk yılında ortaya çıkar. Üroporfirinojen 3 dekarboksilaz (UROD) geninin homozigot ya da heterozigot mutasyonu sonucunda ortaya çıkmaktadır. Nadir görülür. Amerika ve Avrupa’ dan vaka bildirimleri şeklinde yayınlar mevcuttur (2). Hastalığın ilk bulgusu yaşamın ilk günlerinde bebek bezinde siyah renkte idrar görülmesidir. Bunu takiben fotosensivite ve deri lezyonları ortaya çıkar. Hepatosplenomegali ve karaciğer sirozu bulunur. Bazı vakalar akut viral hepatite benzer bir tablo görülebilir (27).

KONGENİTAL ERİTROPOETİK PORFİRİA (GÜNTHER HASTALIĞI)

Nadir bir porfiri türü olup üroporfirinojen-3 konsentaz eksikliğine bağlı olarak gelişir (5). Literatürde yaklaşık 150 vaka bildirilmiştir. İntrauterin hidrops fetalise neden olabilir. Yaşamın ilk gününde kırmızımsı kahverengi renkte idrar görülür. Neonatal veya erken çocukluk döneminde derinin güneş ışığına maruz kalan kısımlarında kabarcıklar, şekil bozukluğuna neden olabilen deri lezyonları, aşırı kılınma ve dişlerde renk değişikliği (eritrodonti) görülür. Periferik yaymada florositler (uygun ışıkla aktive edildiğinde fluorosans veren eritrositler) ve hemolitik anemi saptanır (2). Nörolojik semptomlar bulunmaz. Karaciğerde aşırı demir birikimi ve hepatosplenomegali görülür (2, 5).

PORFİRİLERDE TANI

Porfirilerin kesin tanısı sırasında dört aşamalı bir yaklaşım uygulanabilir; klinik semptomların ve aile öyküsünün ayrıntılı olarak araştırıldığı bir anamnezin alınması: özellikle deride güneş gören yerlerin incelenmesini de içeren ayrıntılı bir beden muayenesi, idrar ve dışkıda porfirinlerin ve porfirin prekürsörlerinin araştırılması, eğer ön tanı eritropoetik porfiri ise eritrositlerde protoporfirin düzeyi ölçümü. Gelişmiş laboratuvarlarda fibroblast ve lenfositlerde spesifik enzim aktivitesinin ölçümü ve mutasyon analizlerinin yapılması (2, 7, 28).

Tablo-1’de porfirilerin tanısı ile ilgili bazı ipuçları görülmektedir. Klinik bulgular farklı porfiri tiplerinin ayırt edilmesinde genellikle yetersiz kaldığından doğru tanı ve tedavi için biokimyasal değerlendirmelerin yapılması gerekir. Tanıda esas zorluk bazı porfiria türlerinde klinik

ve laboratuvar bulgularının çakışmasıdır. Örneğin, porfiria variegatalı hastalardaki deri lezyonlarıyla porfiria kutenea tarda ve herediter koproporfirili hastaların deri lezyonları birbirine çok benzer. Aynı şekilde, akut intermitant porfiri ile herediter koproporfirin nöröviseral semptomlarının ayırt edilmesi güç olabilir (2). Tekrar eden karın ağrısı ve tipik deri lezyonları olan hastalarda ayırıcı tanıda porfiriler de akla gelmelidir. Dışkı ve idrarda porfobilinojen ve porfirinlerin tesbit edilmesi hızlı tanı koyulmasında yardımcıdır. İdrarda porfobilinojen Hoesch ve Watson-Schwartz testleri ile gösterilebilir. Bu testlerde idrarla karıştırılan Erlich reaktanı (100 ml 6M HCL içinde 2 g p-dimethylaminobenzaldehyde) kırmızı pigmentin görünür hale gelmesini sağlar. Uygulaması kolay olup yatak başında yapılabilir. 2-3 ml Erlich rektanına 1-2 damla idrar damlatıldığında solüsyonun üst kısmında vişne kırmızısı rengin ortaya çıkması testin pozitif olduğunu gösterir. İndoller ve metildopa metabolitleri yalancı pozitiflik oluşturabilir. Kalitatif testler pozitif bulunduğunda kantitatif testler uygulanmalıdır. İdrar talc testi ve amyl alcohol testi idrarda artmış porfirinlerin gösterilmesinde kullanılabilir diğer kalitatif testlerdir. Bu testlerde porfirinin oluşturduğu pembe-kırmızı renkte floresan fazın gösterilmesi için Wood ışığı kullanılır. Test pozitif olduğunda high performance liquid cromotography ile (HPLC) doğrulanmalıdır. İdrar porfobilinojen seviyelerinin ölçümü akut atak sırasında yapılmalıdır. Eritropoetik porfiride idrarda porfirin atılımı artmadığından teşhiste idrar analizi yardımcı değildir(7, 9, 29). Eritrositlerdeki protoporfirin asit ekstraksiyon tekniği ile Wood ışığı altında tesbit edilebilir. Eritropoetik porfirilerde test pozitifdir. Kurşun zehirlenmesi ve demir eksikliğinde eritrositik çinko protoporfirin seviyesi arttığından test pozitif sonuç verir. Asit ekstraksiyonu çinkonun ayrışmasına yol açarak serbest protoporfirin ortaya çıkmasını sağlar. Eritrositlerdeki artmış porfirin direkt floresan mikroskopisinde görülürken protoporfirin floresan mikroskopisinde görülemeyebilir. Dışkıdaki porfirinler amyl alkol, glacial asetik asit ve etherle ekstraksiyon sonrasında Wood ışığı altında tesbit edilebilir. Gastrointestinal kanamalarda heme in bakteriler tarafından metabolize edilmesi yanlış pozitif sonuç verebilir. Pozitif sonuç alındığında spesifik kantitatif testlerle doğrulanmalıdır.

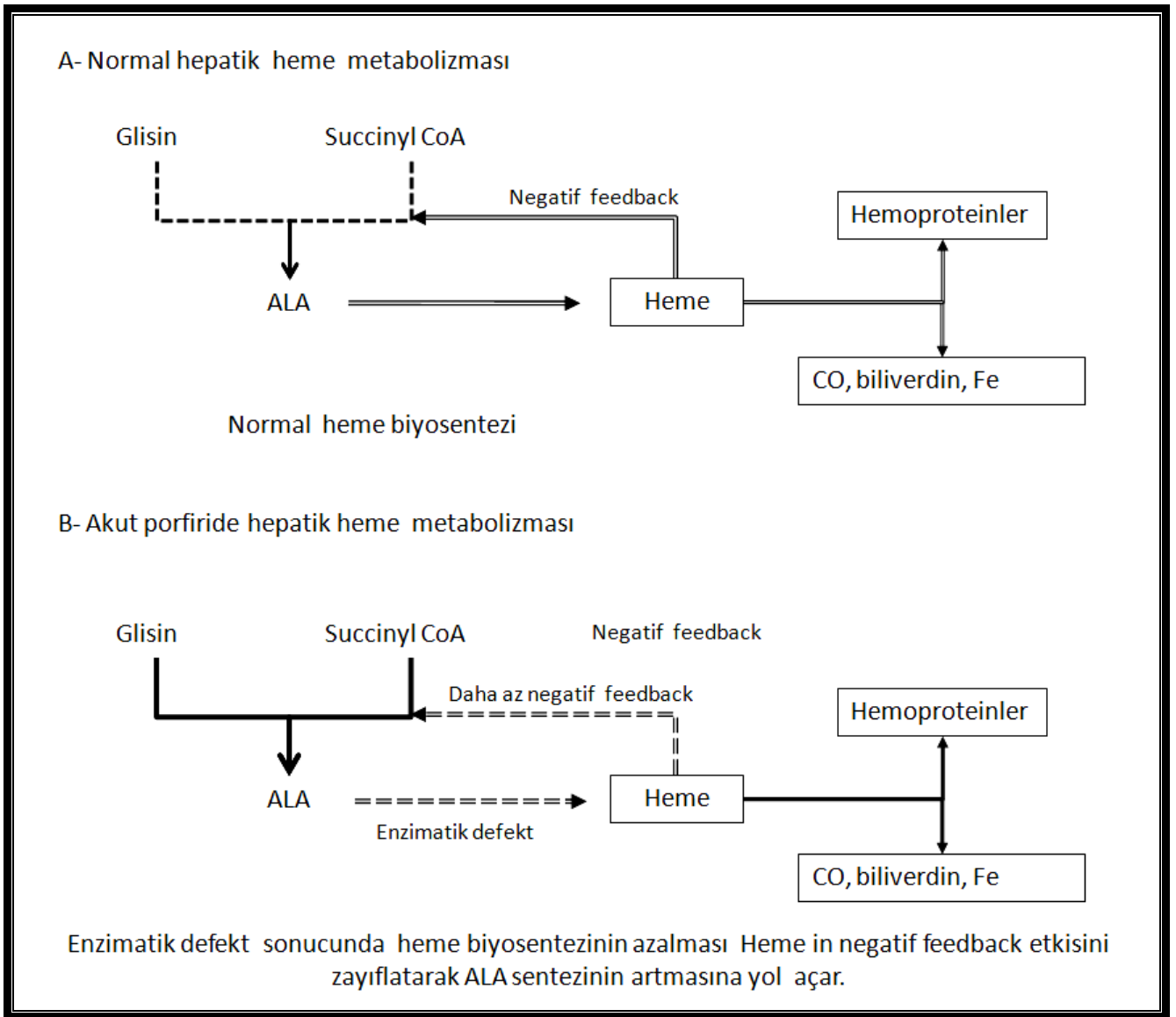
Kütanöz porfirilerde plazmadaki porfirin floresans paterninin ölçümü teşhiste ve ayırıcı tanıda yardımcı olabilen basit bir testtir. Bu testte, sulandırılmış plazmadaki floresan emisyon spektrumu ölçülür. Ortaya çıkan ana dalga boyu normalde 400-410 nm olup (Soret band) PKT ve HKP de biriken üroporfirin ve koproporfirin için 618 nm, PP de biriken protoporfirin için 636 nm ve PV ya spesifik olan protein-porfirin kompleksi için ise 626 nm'dir.

Enzim tayini ve genetik testler rutin testler yetersiz kaldığında kullanılan ve daha nadir başvurulmuş yöntemlerdir. Bu yöntemlerin akut atak sırasında kullanımı gerekli değildir (7). Akut porfirilerde defektif enzim aktivitesi sitoplazmik enzimler olan ve hem erişkin hem de genç eritrositlerde bulunan ALA dehidrataz ve porfobilinojen deaminaz için gösterilebilir. Koproporfirinojen oksidaz ve protoporfirinojen oksidaz sadece genç eritrositlerde ve mitokondri içinde bulunduğundan bu enzimler ancak lökosit ve kültüre edilmiş deri fibroblastları gibi mitokondri içeren hücrelerde çalışılabilir. Akut intermitant porfiri, porfiria variagata ve herediter koproporfiri gibi akut porfirilerde fazla sayıda gen mutasyonları tanımlanmıştır. Genetik heterojenite, genotip ve fenotip uyumsuzluğu ve ailevi vakaların %10 kadarında mutasyon tespit edilememesi gibi nedenlerle genetik testler genel tarama amacıyla önerilmez. Porfiri saptanan bireylerin ailelerinde genetik tarama yapılabilir. İndeks vakada mutasyon tespit edildiğinde asemptomatik aile üyelerinin genetik taraması yapılmalıdır (2, 3, 5, 30).

PORFİRİLERDE TEDAVİ

Akut atakların ortaya çıkmasına yol açabildiği bilinen faktörlerden kaçınılması gerekir. Bunlar içinde en bilinenler alkol ve hepatik sitokrom p450 aktivasyonu yapan ilaçlar, enfeksiyonlar ve uzun süren açlıktır. Hastaların acil durumlarda hekimleri ve diğer sağlık çalışanlarını uyarması açısından tanı bilekliği kullanmaları sağlanmalıdır. Menstrual siklusla hastalığı aktive olan kadın hastalarda oral kontraseptiflerle düzelme sağlanabilirse de bu ilaçların hastalığı aktive edebileceği de unutulmamalıdır (3). Kimyasal olarak LH analogları ile menapozun indüklenmesi başarılı sonuçlar

verebilir. Demir eksikliği aşırı protoporfirin yapımına neden olabileceğinden hastalarda demir eksikliğinin bulunmadığından emin olunmalı, serum ferritini ve transferrin saturasyonu ölçülmelidir. Akut atak tedavisi presipite edici faktörün uzaklaştırılması ve heme sentezinin baskılanması ile sağlanır (Tablo-2). Akut atakların %1 kadarı ölümcül olabilir. Bir çok hastanın akut atak sırasında hastanede yatırılarak izlenmesi gerekir. Şiddetli ağrılarda opioidler güvenlidir. Sedasyon için klorpromazin verilebilir. Taşikardi ve hipertansiyon betablokerlerle (propranalol vb.) tedavi edilmelidir (3, 31, 32). Hastalar nöromuskuler disfonksiyon ve özellikle respiratuar paralişi yönünden dikkatle izlenmelidir. Akut atak sırasında epilepsi görülebilir. Kullanılabilecek antiepileptikler durumu daha da kötüleştirebileceğinden nöbeti tetikleyen nedenin tedavisi önem kazanmaktadır. Epileptik nöbetlerin kontrolünde Bromid ve vigabatrın kullanılabilir(31, 33-35).



Resim-4: Normalde ve Akut Porfiride Karaciğerde Heme Metabolizması (3).

Hemoliz, kolestaz ve fotosensivite ile gelen hastalarda hematin infüzyonu, eritrosit replasmanı ve plazmaferez tedavi seçeneklerinden biri yada bir kaç birlikte uygulanmalıdır. Oral veya intravenöz glukoz, ALA sentaz aktivitesini baskılayarak semptomların azalmasını sağlayabilir. Akut hastalık sırasında kullanılacak glukoz miktarı en az 300 gr/gün olmalıdır. Glukoz bulantı ve

kusması olan hastalara intravenöz yolla verilmelidir (3). Glukoz hematin ile birlikte (hematin arginate) verilebilir. Hematin akut ataklarda erken dönemde verilmelidir. Heme, ALA sentaz üzerinde negatif feedback etkisi göstererek enzim aktivitesini azaltır. ALA sentazın inhibisyonu toksik ara ürünlerin ortaya çıkmasını engeller (*Resim-4*). Hematin arginate için günlük doz 3-4 mg/kg olup 3-5 gün kadar uygulanmalıdır. Yüksek miktarda iritatan olduğundan santral venöz yoldan verilmelidir (3, 36). Türkiye’de Normosang (250 mg/10 ml) adı ile pazarlanmaktadır. Tromboflebit, koagülopati ve renal tubuler hasar oluşturabilir. İnsan albüminiyle dilüe edilerek kullanılması önerilmektedir. Genellikle tedavinin ilk haftasında dramatik ve hızlı bir düzelme sağlar. Hematin arginat gebelerde de güvenle kullanılabilir (5). Kutanoz bulguları olan porfirili hastaların güneş ışığından kaçınması ve deri bakımına itina göstermeleri gerekir. Düzenli olarak, özellikle 400-410 nm dalga boyundaki ışıktan koruyan güneş kremlerinin kullanılması önerilmektedir. Deri travmalarından korunma ve skar bırakan yaraların oluşmasının engellenmesi önemlidir. EPP de cilt lezyonlarının yol açtığı kuvvetli yanma hissi soğuk su ile hafifletilebilir (31). Oral beta karoten 75-200mg/gün dozunda verildiğinde hastaların 2/3 sinde ışığa toleransı artırmaktadır (5, 36). Konjenital eritropoetik porfirili hastalarda hemolizi azaltabilmesi ve trombositopeniyi engelleyebilmesi nedeniyle splenektomi yapılabilir.

EPP de görülebilecek ciddi bir komplikasyon pigmenter siroz ve karaciğer yetersizliği gelişimidir. Kolestaza neden olabilecek veya artırabilecek sebepler hasarlanmayı hızlandırabilir. İmmun olmayan EPP li hastalarda hepatit A ve B immunizasyonu yapılmalı, alkol alımı ve kolestaz yapabileceği bilinen fenotiazinlerin ve androjenlerin kullanımı yasaklanmalıdır. Aktif kömür ve kolestramin protoporfirin enterohepatik sirkülasyonunu azaltarak fekal atılımını artırabilirse de pratikte belirgin bir fayda sağlamadıkları görülmüştür. Ursodeoksikolik asit protoporfirin safra ile atılımını hızlandırabilir (22). Karaciğer sirozu ve ileri derecede karaciğer yetersizliği gelişen hastalar karaciğer transplantasyonu için değerlendirilmelidir. Bazı hastalarda iv heme infüzyonları transplantasyona zaman kazandırabilir. Transplantasyon eritrositlerdeki eritropoetik enzim eksikliğini gidermediğinden hastaların nakil sonrasında da karaciğer hastalığı yönünden izlenmeleri gerekir. Transplantasyon sonrasında uygulanacak düzenli plazmaferez ve iv heme-albumin infüzyonları nakil sonrasında protoporfirik hepatopati gelişimini yavaşlatabilir. Kemik iliği transplantasyonu küratif olabilir ancak sadece EPP li çocuklarda ve az sayıda vakada uygulanmıştır (3, 30, 31).

Tablo-2: Porfilerde akut atak ve kronik hastalık tedavisi (3).

Akut ataklar	<ul style="list-style-type: none"> - Narkotiklerle ağrı kontrolü, phenothiazine - Hipertansiyon ve taşikardinin betablokerlerle kontrol altına alınması - Nöromusküler ve respiratuar disfonksiyonun izlenmesi - Atağı başlatan ilaç ve kimyasal maddenin uzaklaştırılması - Glukoz / Karbonhidrat tedavisi (>300g/gün) - Heme tedavisi (iv hematin, 3-4mg/kg, 3-5 gün) - Kadınlarda LHRH analogları (Luteinizing hormone releasing hormone) 		
Kronik veya rekürren hastalık	Genel tedavi	Porfiriya kutanea tarda	Eritropetik porfiri (Protoporfiri)
	<ul style="list-style-type: none"> - Alkolün kesilmesi - Atağı başlatan ilaç ve kimyasalların uzaklaştırılması - Güneş ışığından korunma - Deri enfeksiyonlarının tedavisi 	<ul style="list-style-type: none"> - Flebotomi ile Fe deposunun azaltılması - Üriner porfirin atılımının artırılması için klorokin, hidroklorokin kullan, idrar alkalinizasyonu - HCV enfeksiyonu varsa tedavi et 	<ul style="list-style-type: none"> - Oral Beta karoten - Eritrosit transfüzyonu, Fe tedavisi - Kolestramin, aktif kömür tedavisi - Karaciğer transplantasyonu

KAYNAKLAR

1. Thunell S, Floderus Y, Henrichson A, et al. Porphyria in Sweden. *Physiol Res* 2006; 55: 109-118.
2. Poblete-Gutiérrez P, Wiederholt T, Merk HF, et al. The porphyrias: clinical presentation, diagnosis and treatment. *Eur J Dermatol*. 2006; 16: 230-40.
3. Bonkovsky HL, Reicheld C. The Porphyrias, α 1-antitrypsin Deficiency, Cystic Fibrosis and Other Metabolic Diseases of the Liver. In: *Comprehensive Clinical Hepatology*, Eds: Bacon BR, O'Grady JE, D'Amico G, Bisceglie JG, Mosby-Elsevier, Philadelphia, 2006, Chapter 25, pp:369-396.
4. Jordan PM, Dailey H. Biochemistry of porphyrins. *Mol Aspects Med* 1990; 11: 21-37.
5. Deybach JC, Puy H. Porphyria. In: *Clinical Gastroenterology and hepatology*. Eds: Weinstein WM, Hawkey IJ, Bosch J, Mosby-Elsevier, Philadelphia, 2005, Chapter 116, pp:865-872.
6. Andersson C, Innala E, Backstrom T. Acute intermittent porphyria in women clinical expression, use and experience of exogenous sex hormones- a population based study in northern Sweden. *J Intern Med* 2003; 254: 176-83.
7. Kauppinen R. Porphyrias. *Lancet* 2005; 365: 241-52.
8. Andant C, Puy H, Faivre J, Deybach JC. Acute hepatic porphyrias and primary liver cancer. *N Engl J Med*. 1998; 338: 1853-4.
9. Hindmarsh JT. The porphyrias: recent advances. *Clin Chem* 1986; 32: 1255-63.
10. Andant C, Puy H, Bogard C, et al. Hepatocellular carcinoma in patients with acute hepatic porphyria: frequency of occurrence and related factors. *J Hepatol*. 2000; 32: 933.
11. Kirsch RE, Meissner PN, Hift RJ. Variegate porphyria. *Semin. Liver Dis*. 1998; 16: 33.
12. Logan GM, Weimer MK, Ellefson M, et al. Bile porphyrin analysis in the evaluation of variegate porphyria. *N Engl J Med*. 1991; 324:1408-10
13. Martasek P. Hereditary coproporphyria. *Semin Liver Dis* 1998; 18: 25-32.
14. Maruno M, Furuyama K, Akagi R. Highly heterogeneous nature of delta aminolevulinic dehydratase deficiencies in ALAD porphyria. *Blood* 2001; 97: 2972-78.
15. Badminton MD, Eldor GD. Management of acute and cutaneous porphyrias. *Int J Clin Pract* 2002; 56: 272-78.
16. Siersema PD, ten Kate FJW, Mulder PGH, et al. Hepatocellular carcinoma in porphyria cutanea tarda: frequency and factors related to its occurrence. *Liver* 1992; 12: 56.
17. Kauppinen R, Mustajoki P. Acute hepatic porphyria and hepatocellular carcinoma. *Br J Cancer* 1988; 57: 117- 20.
18. Bonkovsky HL, Poh-Fitzpatrick M, Pimstone N, et al. Porphyria cutanea tarda, hepatitis C, and HFE gene mutations in North America. *Hepatology* 1998; 27: 1661.
19. Roberts AG, Whatley SD, Morgan RR, et al. Increased frequency of the haemochromatosis Cys282Tyr mutation in sporadic porphyria cutanea tarda. *Lancet* 1997; 349: 321.
20. Bulaj ZJ, Philips JD, Ajioka RS. Haemochromatosis genes and other factors contributing to the pathogenesis of porphyria cutanea tarda. *Blood* 2000; 95: 1565-1571.
21. Stölzel U, Kostler E, Koszka C. Low prevalence of hepatitis C virus infection in porphyria cutanea tarda in Germany. *Hepatology* 1995; 21: 1500.
22. Gonzales MJS, Marugan MT, Jones EA, et al. Liver disease and erythropoietic porphyria: a concise review. *World J Gastroenterol* 2010; 16: 4526-4531
23. Murphy GM. Diagnosis and management of the erythropoietic porphyrias. *Dermatol Ther* 2003; 16: 57-64.
24. Holme SA, Anstey AV, Finlay AY, et al. Erythropoietic protoporphyria in the U.K: clinical features and effect on quality of life. *Br J Dermatol* 2006; 155: 574-581.
25. Todd DJ. Gallstones in children. *Am J Dis Child* 1991; 145: 971-972.
26. Nordman Y, Puy H, Deybach JC. The porphyrias. *J Hepatol* 1999; 18: 25-32.
27. Hift RJ, Meissner PN, Todd G. Hepatoerythropoietic porphyria precipitated by viral hepatitis. *Gut* 1993; 34: 632-38.

28. Bickers DR, Frank J. The porphyrias. In: Fitzpatrick TB, Freedberg IM, Eisen AZ, Wolff K, Austen KF, Goldsmith LA, Katz SI, eds. *Dermatology in general medicine*, edition 6. McGraw Hill, 2003: 1435- 66.
29. Set AK, Badminton MN, Mirza D, et al. Liver transplantation for porphyria; who, when and how? *Liver Transplantation* 2007; 12: 1219-27.
30. Feldman M, Friedman LS, Brandt LJ. *Sleisenger and Fordtran's Gastrointestinal and Liver Disease*, 8'th Edition. 2006; volume 2, pp: 1620-3.
31. Thadani H, Deacan A, Peters T. Diagnosis and management of porphyria. *BMJ* 2000; 320: 1647-51.
32. Anderson KE. The Porphyrias. In; *Hepatology*, Ed; Zakim D, Boyer TD. 4'th edition. Philadelphia, WB Saunders, 2003, pp: 291-346.
33. Bonkowsky HL, Sinclair PR, Scott E, et al. Seizure management in acute hepatic porphyria: risks of valproate and clonazepam. *Neurology* 1980; 30: 588-92.
34. Magnussen CR, Doherty JM, Hess RA, et al. Grand mal seizures and acute intermittent porphyria. The problem of differential diagnosis and treatment. *Neurology* 1975; 25: 121-5.
35. Hahn M, Gildemeister OS, Krauss GL, et al. Effects of new anticonvulsant medications on porphyrin in cultured liver cells: potential implications for patients with acute porphyria. *Neurology* 1997; 49: 97-106.
36. Mathews-Roth MM. Carotenoids in erythropoietic proto-porphyrin and other photosensitive diseases. *Ann N Y Acad Sci* 1993;691:127-38