

# AKUT GASTROİNTESTİNAL SİSTEM KANAMALARINDA TANI VE TEDAVİ

**Prof. Dr.Ahmet Dobrucalı, Uz.Dr.Erkan Çağlar**

Tedavide kaydedilen belirgin ilerlemelere rağmen üst gastrointestinal sistem kanamaları günümüzde ciddi bir sorun olma özelliğini sürdürmektedir. Gastrointestinal sistem (GİS) kanamaları konunun daha rahat anlaşılması bakımından aşağıdaki şekilde sınıflandırılacaktır ;

A-Üst GİS kanamaları

1.Varis dışı kanamalar

2. Varis kanamaları ve portal hipertansiyona bağlı diğer kanamalar

B- Alt GİS kanamaları

## Üst Gastrointestinal Sistem Kanamaları

### Varis dışı kanamalar

Sindirim sisteminde ağızdan Treitz ligamanına (duodenojejunal bileşke) kadar olan bölgeden kaynaklanan kanamalar üst gastrointestinal sistem kanaması olarak adlandırılır. Üst GİS in varis dışı kanamaları pratisyenlerin ve gastroenterologların sık olarak karşı karşıya kaldıkları acil durumlardan biridir. Görülme sıklığı 50-150/100.000 arasındadır. Endoskopik ve destekleyici tedavilerdeki önemli düzelmelere rağmen mortalite %10 civarındadır. İleri yaş, aspirin ve/veya steroid olmayan anti inflamatuvar ilaç (NSAİİ) kullanımı ve komorbid hastalıkların varlığında mortalite %30 lara kadar çıkabilmektedir. Üst GİS kanama ile hastaneye yatırılarak izlenen hastaların 1/3 inde başka komorbid hastalıklar bulunur ve bu vakaların ¼ i 70 yaşın üzerindedir. Hastaların önemli sayılabilecek bir kısmı (1/3) başka nedenlerle hospitalize edilmiş hastalardır ve bu hasta grubunda kanama sonrasındaki klinik seyir ve prognoz daha kötü gitmektedir.

Üst GİS kanamalarının en sık görülen nedenleri tablo-1 de verilmiştir. Son yıllarda proton pompası inhibitörlerinin (PPI) ve H.pylori eradikasyon tedavilerinin yaygın olarak kullanılması nedeniyle peptik ülser kaynaklı kanamaların sıklığında azalma görülmesine rağmen mide ve duodenum ülserleri ve erezyonları en sık görülen üst GİS kanaması nedenleridir.

Hastanın ilk başvuru anındaki klinik bulguları, yaşı, antikoagulan ve/veya antiagregan kullanımı, kronik böbrek, karaciğer, akciğer ve kalp hastalıkları gibi komorbid patolojilerin varlığı prognozu etkileyen faktörlerdir. Hastadan veya hasta yakınlarından alınacak dikkatli bir anamnez etyolojinin anlaşılmasında önemli ipuçları verebilir. Antiagregan veya NSAİİ kullanımı, kronik alkol tüketimi, mevcut kronik hastalıkların ve geçirilmiş cerrahi girişimlerin (özellikle mide ve aorta yönelik cerrahi girişimler, marginal ülser?) varlığı sorgulanmalı, daha önce gastrointestinal sisteme ait yakınmaların ve kanamaların olup olmadığı araştırılmalıdır.

**Tablo.1** Şiddetli üst gastrointestinal sistem kanama nedenleri

Peptik ülser	%55
Özofagus ve mide varisleri	% 14
Gastroduodenal erozyon	%6
Neoplazi	%5
Mallory-Weiss yırtığı	%5
Dieulafoy lezyonu	%1
Anjiodisplazi	%6
Diğer	%11

(Dieulafoy lezyonu; Epiteli erode ederek yüzeyle ulaşan dilate submukozal damarlar)

Tekrarlayan zorlu öğürme ve kusmalardan sonra hematemez ve/veya melena görülmesi gastroözofajial bileşkede Mallory-Weiss yırtığına bağlı bir kanamayı düşündürür. AIDS veya immun yetersizliği olan hastalardaki gastrointestinal kanama Kaposi sarkomu, lenfoma veya sitomegalovirüs enfeksiyonunun oluşturduğu ülserasyonlara bağlı olabilir. Visceral Kaposi sarkomu genellikle deri lezyonları ile birlikte görülür. Hepatosplenomegali, ascit, örümcek anjiom, karın derisinde venöz kollaterallerin varlığı, ikter ve palmar eritem gibi kronik karaciğer hastalığı belirtileri aranmalıdır. Kronik karaciğer hastalığında peptik ülser, hemorajik gastrit (portal hipertansif gastropati) ve rektal varisler de gastrointestinal kanamaya sebep olabilir. Hereditör hemorajik telanjiektazi (Osler-Weber-Rendu hastalığı) olasılığı yönünden deri ve mukozalarda telanjiektazilerin varlığı araştırılmalıdır. Solunum sistemi hastalıklarına bağlı kanamaların üst GİS kanamasına benzer bir tablo yaratabileceği unutulmamalıdır. Örneğin, bir Behçet hastasında veya vaskülitlerde bulunabilecek pulmoner arter anevrizmasının kanaması üst gastrointestinal sistem kanaması sanılabilir. Bu hastalarda gastroskopi, durmuş olan kanamayı işlem sırasındaki öğürme ve ıkınma nedeniyle provoke edebileceğinden ölüme sebep olabilir. Hemobili ve hemosuccus pankreatikus (safra yollarında ve pankreas kanalındaki kanamalar) genellikle safra yollarına yönelik endoskopik ve cerrahi girişimler (safra yolu cerrahisi, ERCP, karaciğer iğne biyopsisi vb.) ve travmalar sonrasında ortaya çıkabilir ve birlikte kolik tarzında ağrı, ikter ve pankreatit bulunabilir.

Anamnez ve beden muayenesi sırasında vakit kaybedilmeden geniş bir kanülle (16G) ve mümkünse birden fazla damar yolu açılmalı ve kan sayımı, kan gurubu tayini ve diğer biokimyasal incelemeler için kan örneği alınarak laboratuvara gönderilmelidir. Kanama sonrasında vücutta ortaya çıkabilecek hemodinamik değişikliklerin değerlendirilmesinde kan basıncı, nabız sayısı, ortostatik hipotansiyon varlığı ve idrar miktarı yardımcıdır. 300 ml altındaki kanamalar kan basıncı ve nabızda bir değişikliğe neden olmazken 500-600 ml üstündeki kanamalar kan basıncında 10 mmHg den fazla düşmeye ve nabız sayısında dakikada 10 dan fazla artışa yol açar. 1500 ml üzerindeki kanamalar şoka neden olabilir. 15 mmHg dan fazla postüral hipotansiyon kan volümünün %20 veya daha fazla oranda kaybedildiğinin

göstergesidir. Bu kriterler yaşlı hastalarda sağlıklı sonuç vermeyebilir. İdrar volümünün azalması ciddi volüm kaybının belirtisi olarak kabul edilmelidir. Şok veya preşoktaki hastalar dışında idrar miktarı takibi için üriner sonda yerleştirilmesine gerek yoktur ve bir çok vakada prezervatifli idrar sondalarının kullanılması yeterli olabilmektedir. Serum üre seviyesinin artması kanamanın 1 litre veya üzerinde olduğunun göstergesidir ve bu gözlem yaşlı hastalarda daha belirgindir. Genel durumu bozuk, şok veya preşoktaki hastalarda kan gazı ölçümü gerekebilir. Metabolik asidoz kötü prognozun göstergesidir. (Şekil-1).

<u>Hemorajik sınıflama</u>	1	2	Hemorajik şok !!	
			3	4
Kan kaybı	%15 veya 750ml	%20-25 veya 1000-1250ml	%30-35 veya 1500-1800ml	%40-50 veya 2000-3000cc
Kalp hızı	<100	>100	>120	>140
Solunum sayısı	14-19	20-29	30-40	>40
Kan basıncı (mmHg)	Normal	110-80	70-60	<60
Kapiller dolum zamanı	Normal	Artmış	Artmış	Artmış
İdrar (ml/dk)	35-50	30-25	25-5	0
Nörolojik bulgular	Hafif huzursuz	Belirgin huzursuz	<u>Konfüzyon</u>	<u>Letarjik</u>

**Şeki-1-** Kanamalı hastada hemorajik sınıflama. 1500cc üzerindeki kan kayıplarında hasta hemorajik şoka girebilir.

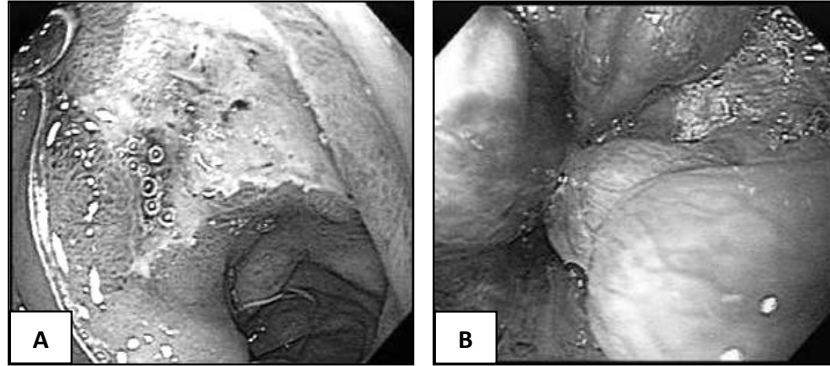
Üst GIS kanamasının en sık görülen bulguları hematemiz ve/veya melanadır. Seyrek olarak gastrointestinal kanamalı bir hastada bu bulgulara rastlanmayabilir ve hasta sebebi bilinmeyen bir halsizlik veya şok tablosu içinde bulunabilir. Özellikle yaşlı hastalar hematemiz ve melena olmadan sadece çarpıntı, göğüs ağrısı ve senkopla başvurabilirler. Bu nedenle sebebi bilinmeyen bir şok tablosunda olan hastada mide lavajı ve rektal muayenenin olası bir gastrointestinal sistem kanamasının ortaya çıkarılması bakımından vakit geçirilmeden yapılması gerekir. Hematemiz (kahve telvesi şeklinde, mide asidi etkisi ile hematinize olmuş kan) üst GIS kanamalarının önemli bir bulgusudur ancak vakaların ancak %30 unda görülür. Hematemiz yerine taze kırmızı renkte kanın kusulması kanamanın şiddetli olduğunu düşündürür. Duodenumdan kaynaklanan hafif ve orta şiddetteki kanamalarda hematemiz daha nadir görülür. Şüpheli vakalarda NGT ile lavaj tanıda yardımcı olur. Üst GIS kanaması geçiren her hastaya kalıcı nazogastrik tüp yerleştirilmesi gerekmez. Nasogastrik entübasyon hastayı oldukça rahatsız eden bir uygulamadır ve üst gastrointestinal sistem mukozasında erezyon vb. hasarlanmaların oluşmasına yol açabilir. Kanamanın şiddetli olduğu vakalarda kanamayı takip etmek veya kronik böbrek ve karaciğer hastalarında üreminin şiddetlenmesini ve hepatik ensefalopatinin gelişimini engellemek amacıyla nazogastrik tüp yerleştirilmelidir. NGT den

gelen materyalin rengine göre kanama riski değerlendirilebilir. Taze kırmızı renkte kan gelmesi kanamanın belirgin olduğunu, daha koyu, kahve telvesi rengine kan gelmesi kanamanın daha hafif olabileceğini düşündürür. NGT den kan gelmemesi üst GİS kanaması olmadığını kesin olarak göstermez, zira duodenumdan kaynaklanan kanamalarda kapalı olabilecek pilor nedeniyle kan mideye geçemeyebilir. NGT aspirasyonundan safralı, ancak kan içermeyen bir sekresyonun gelmesi durumunda mide ve duodenumda aktif bir kanamanın olmadığı düşünülebilir. Diğer bir olasılık da NGT ile lavaj sırasında mide veya duodenumdaki kanamanın durmuş olmasıdır. Bu nedenle hastanın kanama düşündürülen bulgular tanımlaması ve klinik ve laboratuvar bulgularının desteklemesi halinde mutlaka endoskopi yapılmalıdır.

Dışkı rengi kanama odağının saptanmasında çok güvenilir bir indikatör değildir. Üst GİS kanamalarında genellikle dışkı parlak siyah renkte, şekilsiz ve kötü kokulu (meleno) olmakla birlikte şiddetli kanamalarda vişne ezmesi rengine veya kırmızı renkte de olabilir. Şiddetli üst GİS kanamalarında dışkı kırmızı renkte çıkabilir (Hematozezi) ve bu durum alt GİS kanamaları ile karışabilir. Alt GİS kanamalarının %10-15 kadarında kanamanın üst GİS den kaynaklanabileceği unutulmamalı, özellikle hemodinamisi belirgin ölçüde bozulmuş olan alt GİS kanamalı hastalarda bu durum akla gelmelidir. Hafif üst GİS kanamalarında dışkı siyah renkte ancak genellikle şekillidir. Kanama fazlaştığında barsak içindeki kanın katartik etkisi nedeniyle barsak hareketleri hızlanır ve muayene sırasında barsak seslerinin arttığı saptanır. Kronik konstipasyonu olan hastalarda sağ kolondaki lezyonlardan kaynaklanan kanamalarda dışkının kolonda uzun süre beklemesi sonrasında melenaya benzer siyah renkte dışkılama olabilir, ancak bu durumda dışkı hemen her zaman sert kıvamdadır. Bazı hastalarda kanama olduğu halde henüz meleno şeklinde dışkılama olmayabilir, bu vakalarda rektal tuşe ile dışkı örneği alınarak kontrol edilmeli ve gerekirse gizli kan arama testi yapılmalıdır.

### **Tanısal amaçlı testler:**

Üst GİS kanaması olan hastalarda seçilecek tanı yöntemi endoskopidir. Endoskopide kanama yerinin görülmesi yanında aktif kanamanın durdurulması da mümkün olduğundan yöntem hem tanı hem de tedavi amacıyla kullanılabilir. Abondan kanaması olan vakalarda mide içindeki aşırı kan nedeniyle endoskopik inceleme mümkün olmayabilir. Bu tür hastalarda NGT ile lavaj ve konservatif tedavi sonrasında kanama şiddeti azaldığında endoskopi yapılabilir. Genel durumu ve mevcut komorbid hastalıkları nedeniyle endoskopi yapılamayacak hastalarda klinik tablo düzelene kadar bir süre endoskopi için beklenebilir. Üst GİS kanamalarında vakaların büyük bir çoğunluğunda kanama spontan durmakta (%75-80) ve hastaların daha az bir kısmında tıbbi veya cerrahi müdahale gerekmektedir. Bu nedenle endoskopinin ciddi olarak kontrendikasyon oluşturduğu hallerde hasta endoskopi yapılmadan da izlenebilir. Bu durumlarda asit supresiv tedavi, kan replasmanı ve varsa koagülasyon bozukluklarının düzeltilmesi genellikle iyi sonuç alınmasını sağlar. Endoskopide kanayan lezyon üzerinde aktif kanamayan ancak görülebilen damar veya yapışmış pıhtı görülmesi tekrar kanama olasılığının yüksek olduğunu (x5-15) gösteren bir bulgudur (Şekil-2). Bu hastalarda endoskopik tedavi uygulanmalı ve 24-48 saat sonra tekrar endoskopi yapılarak kanama kontrol edilmelidir (Tablo-2). Endoskopide kanama yeri saptanamayan veya kanaması durdurulamayan vakalarda selektif anjiyografi, kanama yerinin saptanması ve kanamanın durdurulması amacıyla kullanılacak diğer bir yöntemdir. Kanama hızı 0,5 ml/dk dan daha fazla olduğunda anjiyografide kanayan bölgenin saptanma olasılığı artmaktadır. Kanama hızının 0,5 ml/dk dan



**Şekil-2:** Bulbusta aktif ülser (A) ve özofagus varislerinin (B) endoskopik görünümü

daha az olduğu durumlarda Tc99m ile işaretli eritrositler kullanılarak yapılan sintigrafi ile daha iyi sonuç almak mümkündür. Baryumlu grafilerin çekilmesi, endoskopik ve anjiyografik görüntülemeleri etkileyebileceğinden kanamalı hastalarda uygulanmamalıdır.

**Tablo-2:** Peptik ülserli hastalarda endoskopik bulgulara göre kanamanın tekrarlama olasılığı (Forrest sınıflaması).

Endoskopik bulgu	Sıklık	Tekrar kanama oranı
Aktif arteryal kanama	%8	
Kanamayan görünür damar	%8	%40
Lezyona yapışmış pıhtı	%13	%25
Lezyonda pigmentasyon	%23	%10
Temiz tabalı ülser	%49	%3-5

### Üst GİS kanamasında tedavi

#### Asit supresiv tedavi:

Bilindiği gibi mide asidi (ve pepsin), pıhtılaşma faktörleri, trombosit agregasyonu ve fibrin polimerizasyonu ile etkileşerek pıhtılaşmanın gecikmesine ve oluşmuş pıhtının kısa sürede erimesine yol açar. Alkalen ortamda ( $\text{pH} > 4$ ) pıhtılaşma kolaylaşırken aynı zamanda oluşmuş pıhtının erimesi de gecikir. Ayrıca, alkalen ortamda pepsinin proteolitik etkisinin kaybolması ülser üzerinde oluşan koagülümün daha uzun ömürlü olmasını sağlar. Bu nedenlerle, mide ve duodenumdan kaynaklanan kanamalarda intragastrik pH'nın yükseltilmesine yönelik tedaviler uzun yıllardan beri uygulanagelmiştir. Bu amaçla önceleri uzun yıllar kullanılmış olan süt ve

antaset kombinasyonlarının kullanımı (Sippy, modifiye sippy kürleri vb.) yerini daha etkin ve uzun süreli asit supresyonu sağlayan ilaçların kullanımına bırakmıştır. Günümüzde bu amaçla kullanılan ilaçlar proton pompası inhibitörleridir (PPI). PPI leri parietal hücrelerdeki asit sekresyonunu irreversibl olarak inhibe ederek intragastrik pH yı nötrale yakın bir seviyeye yükseltebilen güçlü ilaçlardır. PPI lerinin 80mg dozunda (40mg lık iki flakon) iv bolus enjeksiyonunu takiben 8mg/saat dozunda sürekli infüzyonu sonrasında intragastrik pH 20-60 dk içinde 6 nın üzerine çıkmakta bu etki 16 saate kadar varabilen bir süre devam etmektedir. Farklı PPI ile tedavi edilen hastalarda (omeprazol, esomeorazol ve pantoprazol) 24 saat boyunca kaydedilen ortalama intragastrik pH değerleri arasında anlamlı bir fark yoktur. Sürekli infüzyon tedavisi yerine 6 saate bir 40mg lık enjeksiyonlar da tercih edilebilir. Peptik ülser kanaması ile başvuran bir hastada endoskopi yapıncaya kadar geçebilecek süre içinde (bu süre ülkemizde 24 saati bulabilmektedir) iv PPI tedavisine başlanmasının endoskopide aktif kanama görülme olasılığını azaltabileceğini gösterilmiştir (PPI verilen grupta %33, plasebo verilen grupta %54, p=0.01). Endoskopik tedavi sonrasında başlanacak iv PPI tedavisinin tekrar kanama sıklığını, kan transfüzyonu ihtiyacını, hastanede kalma süresini, endoskopik tedavinin tekrarlanma ihtiyacını ve cerrahi tedavi gereksinimi sadece endoskopik tedavi uygulanan guruba göre belirgin ölçüde azalttığı gösterilmiştir. İv PPI tedavisi başlanan ve oral alımı mümkün olan hastalarda hastalarda 24-48 saat sonra oral PPI tedavisine geçilebilir. PPI lerinin temin edilemediği hallerde mide asit sekresyonunu baskılamak amacıyla H<sub>2</sub> reseptör blokerleri kullanılabilir. Yarılama ömürlerinin kısa olması ve kısa sürede tolerans gelişmesi gibi dezavantajları nedeniyle günümüzde bu amaçla tercih edilen ilaçlar değildir. Famotidin 80mg bolus enjeksiyonu takiben 6 saatte bir 20mg gidecek şekilde perfüzyon yapılabilir. Özellikle İV bolus enjeksiyonu sırasında aritmi oluşturabilir.

Üst GİS kanamalarında rutin olarak antibiyotik kullanımı gerekmez. Ancak asiti olan karaciğer sirozlu hastalarda kanama sonrasında spontan bakteriyel peritonit gelişme riski yüksek olduğundan (%20-30) profilaktik antibiyotik tedavisine başlanmalıdır. Asitteki protein içeriği 10g/L den daha düşük olan hastalarda bu olasılık daha yüksektir. Bu amaçla kinolon veya sefalosporin gurubu antibiotikler kullanılabilir. Helikobakter pilori saptanan peptik ülserli hastalarda aktif dönemde yapılacak eradikasyon tedavisinin kanamanın durmasını kolaylaştırdığı ve tekrar kanama olasılığını azalttığı gösterilmiştir. Ancak eradikasyon tedavisinin kanama durduktan sonraki takip eden günlerde yapılmasının da bir sakıncası yoktur.

### **Kan transfüzyonu:**

GİS kanası olan bir hastada belirgin ortostatik hipotansiyon veya preşok bulgularının varlığı ve hematokrit değerinde 6 birim ve üzerindeki azalma en az 1500cc veya daha fazla miktarda kan kaybı olduğunu gösterir. Belirgin hematemez veya rektal kanaması (hematokezi) olan, yatar pozisyonundaki kan basıncı <100mmHg ve nabız hızı >100/dk bulunan, postüral hipotansiyon saptanan hastalarda belirgin kan kaybı olduğu düşünülmelidir. Kanamanın ilk saatlerinde yeterli hemodilüsyon olmaması nedeniyle hematokrit değeri kanamanın miktarı hakkında güvenilir bir bilgi veremez. Bu süre içinde kan basıncı, nabız hızı, idrar miktarı ve ortostatik hipotansiyon gibi klinik bulguların değerlendirilmesi kanamanın şiddeti hakkında daha doğru bilgi verir. Bu nedenle kanamanın erken döneminde normale yakın seviyelerde olan hematokrit değeri kanamanın hafif olduğunu düşündürmemeli, tekrarlanan ölçümlerle hematokrit düzeyi takip

edilmelidir. Kanamanın başlangıcından 6-8 saat sonra bakılan hematokrit değerleri kan kaybının gösterilmesi açısından daha duyarlıdır. Hastaneye ilk başvuru sırasında Htc seviyesinin düşük olması daha önceden kronik kan kaybı oluşturan bir hastalığın varolabileceğini düşündürmelidir. 60 yaş üzerinde, iskemik kalp hastalığı, kronik böbrek yetersizliği ve kronik akciğer hastalığı gibi komorbid hastalığı olan hastalarda hematokrit düzeyinin %30 un üzerinde tutulması gerektiğinden bu hastalarda kan transfüzyonu için çekimser davranılmamalıdır. 50 yaş altında ve komorbid hastalığı bulunmayan hastalarda hematokrit düzeyinin %25 civarında tutulması genellikle yeterlidir.

**Tablo:3-** Kan transfüzyonunun komplikasyonları

Yan etki	Sıklık
İnfeksiyonlar	
Hepatitis B	1:63.000
Hepatitis C	1:103.000
HIV	1:493.000
HTLV 1 ve 2	1:641.000
Bakteriyel kontaminasyon	
Eritrosit süsp.	1:500.000
Trombosit süsp.	1:12.000
Akut hemolitik reaksiyon	1:250.000-1:1.000.000
Geç hemolitik reaksiyon	1:1000

Üst GiS kanamalarında medikal ve endoskopik tedavi yöntemlerinin yetersiz kaldığı durumlarda ve kanamaya perforasyon, obstruksiyon ve malignitenin eşlik ettiği hallerde cerrahi tedavi uygulanır. Vakaların %15-20 sinde cerrahi tedaviye gereksinim duyulur. 24 saat içinde 4-6 ünite kan transfüzyonuna rağmen Hb düzeyi 8g/dl altında olan, hemodinamik stabilite sağlanamayan ve 2.kez kanayan hastalarda cerrahi tedavi düşünülmelidir. 10 ünitenin üzerinde kan transfüzyonu ihtiyacı duyulan vakalarda mortalite yüksektir (%28-35). Erken cerrahi girişimde mortalite oranı %2 iken gecikmiş cerrahi tedavide mortalite %15 e yükselmektedir.

### Varis kanamaları

Varisler (Varices) özofagus ve midede oluşan submukozal venöz genişlemelerdir (Şekil-2). Varis kanamaları şiddetli üst GİS kanamalarının %15-20 sinden sorumludur. Genellikle karaciğer sirozu sonucunda gelişen portal hipertansiyona sekonder ortaya çıkar. Karaciğer sirozlu hastaların yaklaşık 1/3 inde hastalığın bir döneminde varislere bağlı kanama görülür. Diğer üst GİS kanamalarına göre morbidite ve mortalite daha yüksektir. Karaciğer sirozlu bir hastada ilk kanamada mortalite %20 civarındadır. Hayata kalan hastaların %70 inde kanama sonraki aylar veya yıllar içinde tekrarlar. Karaciğer sirozlu hastalarda özofagus ve mide

varislerinden kanama sık görülmesine rağmen bu hastalarda hemorajik gastrit, gastrik vasküler ektazi ve peptik ülser görülme sıklığının artmış olduğu da unutulmamalıdır.

Normalde portal ven basıncı 6-8mmHg ve hepatic ven uç basıncı 5mmHg civarındadır. Portal ven basıncı 12mmHg üzerine çıktığında özofagus varisleri oluşmaya başlar. Basıncı 18mmHg üzerine çıktığında kanama kolaylaşır. Varis kanaması olan hastalarda portal ven basıncı genellikle 20mmHg'nin üzerindedir. Varislerde damar duvarı gerilimi varis içi basınçla ve varisin çapıyla doğru, duvar kalınlığı ile ters orantılıdır. Duvar geriliminin artması kanama için risk oluşturur. Daha önce varisi olduğu bilinen hastalarda varislerin özofagus proksimaline kadar uzanması ve varisler üzerinde kistik genişlemelerin ve erezyonların bulunması kanama riskini artırır.

$$\text{Varis duvar gerilimi} = \frac{(\text{Varis içi basınç} - \text{Özofagus lümen basıncı}) \times r}{\text{Varis duvar kalınlığı}}$$

Varis kanamaları diğer üst GİS kanamalarına benzer bir tablo oluşturur. Hematemez veya taze kırmızı renkte kan kusma daha sık görülür. Kanama çoğunlukla şiddetli olduğundan hemodinamik destek, koagülasyon defektinin düzeltilmesi (koagülasyon faktörleri ve trombosit desteği) ve gereğinde hastanın yoğun bakım ünitesinde izlenmesi gerekir.

Karaciğer sirozlu bir hastada portal hipertansiyon gelişmesi esas olarak karaciğerde portal akıma karşı direncin artmasına bağlı olmakla birlikte artan direncin yaklaşık %30'u vasküler faktörlere bağlıdır ve bu faktörler farmakolojik olarak etkili bir şekilde kontrol edilebilirler. Portal hipertansiyonun devamında önemli olan bir faktör periferik ve özellikle splanik sahada oluşan vasodilatasyonla birlikte sistemik hiperdinamik sirkülasyonun gelişmesidir. Splanik arteriollerdeki vasodilatasyon ve artan kan akımı portal venöz akımı yükseltmekte ve portal basıncı dahada artırmaktadır. Splanik vasodilatasyon farmakolojik tedavinin önemli hedeflerinden biridir. Splanik vazodilatasyonu azaltan ilaçlar portal ven basıncını düşürerek kanamanın durmasını sağlayabildiğinden varis kanamalarının tedavisinde pratikte sık olarak kullanılırlar;

**Vasopressin** güçlü bir splanik vasokonstriktördür ve portal venöz dolumu azaltarak portal basıncı düşürür. 0.4-0.8 U/dk hızında iv infüzyonla verilir. Vasopressin koroner ve renal iskemi yaratabileceğinden (%30) genellikle nitroglicerine birlikte kullanılır (40-100mcg/dk iv infüzyon veya 30-60 dk da bir dil altı 0.5mg). Nitroglicerine aynı zamanda portal basıncı da düşürür.

**Glypressin** vazopressinin uzun etkili bir analogudur ve 2mg bolus enjeksiyonunu takiben 4 saatte bir 1-2mg iv enjeksiyon şeklinde kullanılır.

**Somatostatin** ve onun uzun etkili bir analogu olan **octreotid**, glukagon salınımını azaltarak ve splanik arterioller düz kaslarda direkt vazokonstriksiyon oluşturarak portal basıncı düşürdüğü için varis kanamasının tedavisinde kullanılabilir diğer farmakolojik ajanlardır.

Octreotid nisbeten uzun etki süresi ve yan etki sıklığının az olması nedeniyle genellikle tercih edilir. (Somatostatin dozu; 250 mcg iv bolus, daha sonra saatte 250mcg iv perfüzyon, Octreotid dozu; 20-100mg iv bolus + 25-50mg/saat iv perfüzyon).

Varis kanaması ile başvuran hastalarda uygun olan en erken zamanda gastroskopi yapılmalı ve ligasyon veya skleroterapi ile kanama durdurulmalıdır. Şiddetli kanama nedeniyle endoskopi yapılamayan veya endoskopik girişimle yeterli hemostaz sağlanamayan hastalarda Sangstaken-



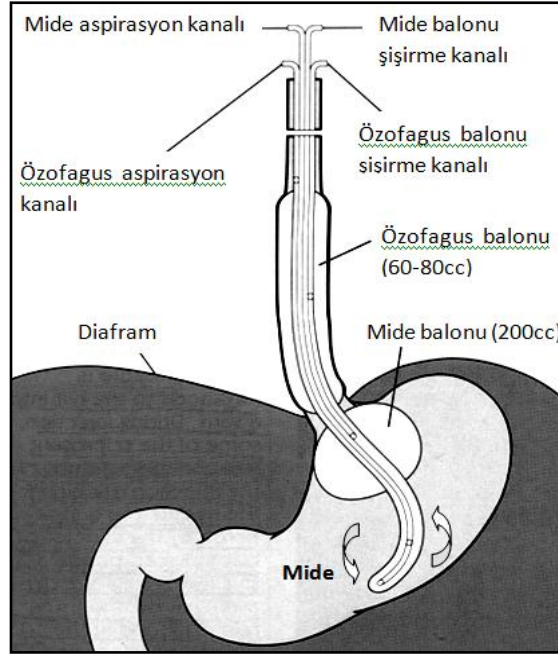
Blakemore (SB) tüpü hayat kurtarıcıdır. SB tüpü, bir nazogastrik tüp gibi yutturulduktan sonra önce mide balonu (200cc ye kadar) ve daha sonra da özofagus balonu (60-80cc kadar) şişirilerek kardia ve özofagustaki varisler üzerinde mekanik tamponat oluşturulur. Tüpde bulunan ayrı bir kanaldan mide içeriğinin dışarı drene edilmesi veya gerektiğinde aynı yoldan ilaç vb. verilmesi de mümkündür. Tüpün dışarda kalan serbest ucuna 300-400g lık bir ağırlık (kısmen boşaltılmış 1/2 L lik bir serum şişesi vb.) asılarak tüpün içeri kaçması ve yeterli bir basınçla kardiyayı sıkıştırması sağlanır (Şekil-3).

Asiti ve ödemi olan karaciğer sirozlu hastalarda tedavi amacıyla aşırı sıvı, kan ve albumin infüzyonu portal basıncı artırarak tekrar kanamaya yol açabilir. Hematokritin %30 civarında kalması genellikle yeterlidir. Aşırı albümin infüzyonu sonrasında intravasküler volümün artması varis içi basıncı artırarak kanamayı başlatabilir veya mevcut kanamayı şiddetlendirebilir. Bu nedenle bu hastalarda serum albümin düzeyinin 2,5-3g/dl civarında tutulması uygun bir yaklaşımdır. Sirozlu hastalarda kanama sonrasında ortaya çıkabilecek hepatik ensefalopatinin önlenmesi için kanın gastrointestinal sistemden uzaklaştırılması gerekir. Bu amaçla üst gastrointestinal sistem lümenindeki kan NGT veya SB tüpü ile drene edilirken barsak pasajının hızlandırılması için oral veya tüp kanalından laktuloz verilir. Buna rağmen ensefalopati gelişen hastalarda oral veya iv L-Ornithin-L-Aspartat (Hepamerz) kullanılabilir. Asiti olan karaciğer sirozlu hastalarda kanama sonrasında spontan bakteriyel peritonit gelişme riski yüksek olduğundan (%20-30) profilaktik antibiyotik tedavisine başlanmalıdır. Asitteki protein içeriği 10g/L den daha düşük olan hastalarda bu olasılık daha yüksektir. Bu amaçla kinolon veya sefalosporin gurubu antibiyotikler kullanılabilir.

24 saat içinde iki kez endoskopik girişim yapıldığı halde kanaması devam eden veya tekrar kanayan, SB tüpü söndürüldükten sonra kanaması tekrarlayan hastalarda cerrahi şant operasyonu veya TIPS (Transjuguler Intrahepatik Portosistemik Şant) düşünülmelidir. Bu yöntemle bir kateter yardımıyla juguler venden girilerek vena kava inferior ve hepatik ven geçilerek karaciğer parenkimi içinden bir portal ven dalına ulaşılır ve portal ven ile hepatik ven arasına bir stent yerleştirilir. TIPS, portal ven ile hepatik ven arasında bir yol oluşturarak hızla portal basıncı düşürür ve kanamanın durmasını sağlar. Child B ve C gurubundaki karaciğer sirozlu hastalarda cerrahi girişim mortalitesi %50 nin üzerinde olduğundan bu hastalarda TIPS tercih edilmelidir.

Belirgin hepatik ensefalopatisi olan (Evre 3 ve 4), INR si yüksek (>5), Child skoru 12 den büyük, belirgin kalp yetersizliği olan ve ileri yaştaki (>75) hastalarda TIPS uygulanmaz. Hepatoma, safra yollarında tıkanma, portal ve hepatik ven trombozu varlığı ve trombosit sayısının 20.000 in altında olması relatif kontrendikasyon oluşturur. Hastaların %75 inde hepatik ensefalopati şiddetlenir. Hastaların ¼ üne varabilen bir kısmında 6-12 ay içinde stent daralabilir veya tıkanabilir. Child A gurubundaki sirozlu hastalarda cerrahi şant operasyonu tercih edilebilir. Cerrahi şant ameliyatlarından sonra anatomik yapı ileri derecede değişebileceğinden takibeden yıllarda gerekebilecek bir karaciğer transplantasyonu imkansız hale gelebilir. Bu nedenle hasta karaciğer transplantasyonuna aday ise TIPS düşünülmelidir.

Aktif olarak kanayan varislerde yukarıda tarif edilen aktif tedavi yöntemleri uygulanmalıdır. Daha önce kanama geçirmemiş ancak kanama riski yüksek varisleri olan hastalarda farmakolojik tedavi ile primer profilaksi yerine endoskopik varis ligasyonu (EVL) ile primer profilaksi tercih edilmelidir. Daha önce bir kez kanamış olan hastalarda da EVL ile sekonder profilaksi yapılmalıdır.



**Şekil-3:** Sengtaken Blakemore tüpü.

### **Gastrik portal hipertansif lezyonlar**

Portal hipertansiyon sonrasında özofagus varisleri dışında gastrik varisler, portal hipertansif gastropati ve gastrik vasküler ektazi de üst gastrointestinal kanamaya yolaçabilir.

#### **Gastrik varisler:**

Gastrik varisler özofagus varislerinin bir uzantısı olarak en sık olarak kardiya ve daha az olarak da fundusta görülür ve genellikle skleroterapi ile tedavi edilirler. Gastrik varislerin kanaması özofagus varis kanamalarından daha şiddetli olabilir. Gastrik varislerin splenik ven trombozlu hastalarda daha sık görülmesi nedeniyle izole gastrik varisleri olan bireyler siroz dışında farklı etyoloji açısından tetkik edilmelidir. Gastrik varislerde ideal tedavi ve profilaksi halen daha kesinlik kazanmamıştır. Akut gastrik varis kanaması endoskopide ‘cyanacrylate glue’ enjeksiyonu ile (dondurucu bir yapışkan) tedavi edilir. Gastrik varislerde ligasyon etkin bir tedavi sağlayamaması ve geniş ülserlere yol açabilmesi nedeniyle tercih edilmez. Gastrik varis kanamalarında da özofagus varis kanamalarında uygulanan farmakolojik tedavi uygulanır. Farmakolojik ve endoskopik yöntemlerle durdurulamayan kanamalarda SB tüpü takılmalıdır. Tedaviye dirençli ve kanaması tekrarlayan uygun vakalarda TIPS veya cerrahi şant operasyonu uygulanmalıdır.

#### **Portal hipertansif gastropati (PHG):**

PHG midenin özellikle fundus ve korpus bölgesinde mukozada ödem, hiperemi, yılan derisi görünümü ve subepitelyal peteşial tarzda hiperemik alanların varlığı ile karakterize bir tablodur ve mukozadan sızıntı şeklinde kanama olabilir. Bu endoskoik bulgular özellikle midenin proksimalinde daha belirgindir ve daha sık olarak ileri dönemde karaciğer hastalığı olan, özofagus varisi bulunan, daha önce özefagus varisi endoskopik olarak tedavi edilmiş olan ve gastrik varisi bulunan hastalarda daha sık görülür. PHG nin şiddeti zaman içinde tedavi uygulanmasa bile değişim gösterebilir. PHG de akut kanamadan çok hafif şiddette kronik, tekrarlayıcı kanamalar daha sık görülür.

PHG ye bağlı akut kanama özofagus varislerinde olduğu şekilde, vasopressin, somatostatin veya octreotid gibi vasoaktif ilaçlarla başarılı bir şekilde tedavi edilebilir. Bu tedavinin yetersiz olduğu, özellikle kronik kan kaybının ortaya çıktığı hastalarda TIPS veya cerrahi şant operasyonu düşünülmelidir.

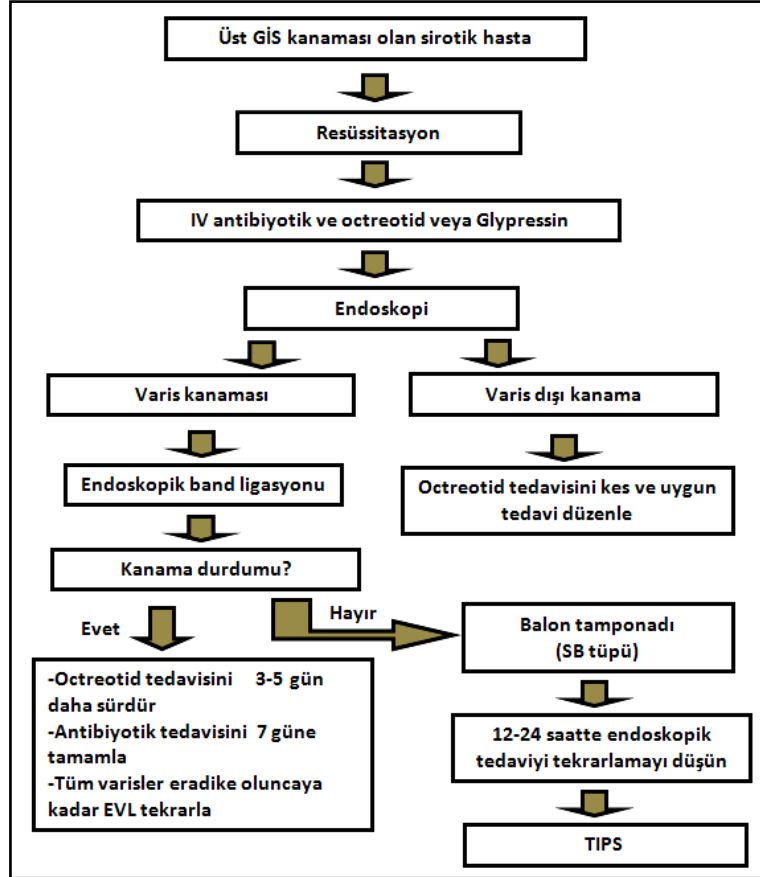
### **Gastrik vasküler ektaziler (GAVE):**

GAVE portal hipertansiyonda daha seyrek görülen gastrik lezyonlardır. Özellikle korpus ve antrumda genellikle ödemli mukozada dağınık veya kümeler halinde yerleşim gösteren 1-3mm çapında kırmızı renkte ve kolayca kanayabilen noktalanmalar (Fibromusküler hiperplazi, fibrohyalinosis ve thrombüs içeren minik vasküler yapılar) şeklinde görülür. Lezyonlar bazen lineer formda kümeleşerek endoskopik olarak çizgisel bir görünüm verebilirler (water melon stomach). Tipik lineer görünüm olmadığında diffüz gastrik vasküler ektazi olarak adlandırılır. Bu lezyonlar midenin proksimal kısımlarında oluştuğunda şiddetli portal hipertansif gastropati ile ayrımı güç olabilir. Bu durumda mukozal biyopsi yardımcı olabilir. GAVE nin tedavisi güçtür. Bu hastalarda akut kanamadan çok kronik kan kaybı ve demir eksikliği daha belirgindir. Argon plazma koagülasyonu (APC) seçilecek endoskopik tedavi yöntemidir ancak diffüz formlarda yetersiz kalabilir. GAVE cerrahi şant operasyonu veya TIPS le yapılacak portosistemik şant tedavisine genellikle cevap vermez. Günde 50mg Mestronaol ve 1mg norrethindrone ile yapılacak östrojen ve progesterone kombinasyonu şeklindeki hormonal tedavinin kadınlarda kullanılmasıyla iyi sonuçlar alındığı görülmüştür. Değişik tedavilere farklı cevaplar alınması GAVE ve portal hipertansiv gastropatinin farklı patojenik mekanizmalara sahip olduğu fikrini desteklemektedir. Karaciğer disfonksiyonu vasküler ektazinin patogeneziine katkıda bulunan bir faktördür çünkü karaciğer transplantasyonundan sonra GAVE düzelmektedir.

### **Alt Gastrointestinal Sistem Kanamaları**

Yakın zamana kadar Treitz ligamanın distalinden ortaya çıkan kanamalar olarak tanımlanan bu klinik durum kapsül endoskopi ve enteroskopinin uygulanmaya başlamasından sonra sadece terminal ileum ve kolondan kaynaklanan kanamaları tanımlamak için kullanılmaya başlanmıştır. Akut Alt GİS kanamaları son 3 gün içinde ortaya çıkmış, vital bulgularda değişikliğe ve anemiye yol açabilen ve transfüzyon ihtiyacı doğurabilen kanamalar olarak tanımlanır. Alt GİS kanamaları GİS kanamalarının %20 sini oluşturmaktadır. Üst Gİ kanamalarına göre 4-5 kez daha seyrek görülür. Yıllık insidens 20-27 / 100.000 civarındadır. İnsidens yaşlanma ile artar. En sık görüldüğü yaş aralığı 60-77 arasındadır ve yaşlılardaki görülme sıklığı gençlerden 200

kat daha fazladır. Erkeklerde kadınlardan daha sık görülür. Alt GİS kanamalarında mortalite %2-5 civarında olmakla birlikte yaşlı ve ciddi komorbid hastalığı olan hastalarda mortalite %20 ye çıkabilir.



**Şekil-3:** Akut varis kanamalarında tanı ve tedavi algoritmi. Açıklama için metne bakınız.

Hastaların %80 inde kanama 24-48 saat içinde kendiliğinde durur. Alt GİS kanamalarında hastaların %10-15 inde kanamanın üst GİS den kaynaklanabileceği unutulmamalıdır. Bu durumda genellikle ortostatik hipotansiyon, taşikardi ve preşok gibi aşikar hemodinamik insitabilite bulguları kanamaya eşlik eder. Alt GİS kanamaları üst GİS kanamalara oranla daha az oranda hemodinamik bozukluğa ve şoka neden olduğundan kan transfüzyonuna ve yoğun bakım şartlarına daha az ihtiyaç duyulur.

Akut alt GİS kanamalarının başlıca nedenleri ve görülme sıklıkları tablo-4 de verilmiştir. Kolonun divertiküler hastalığı en sık karşılaşılan nedendir, bunu angiodisplazi, iskemik kolit, inflamatuvar barsak hastalıkları ve polipektomi sonrası kanamalar izlemektedir. Az miktarda ve kronik, tekrarlayıcı karakterdeki rektal kanamalar ise en sık olarak hemoroid, anal fissür ve soliter rektal ülser gibi anorektal problemlerden kaynaklanmaktadır. Bu tür kanamalar kronik demir eksikliği anemisine neden olurlar.

**Tablo-4:** Alt GİS kanamalarında kanama nedenleri

<b>Lezyon</b>	<b>Sıklık (%)</b>
Divertiküler hastalık	17–40
Angiodisplazi	9–20
Kolitler (İskemik kolit, infeksiyöz kolitler, inflamatuvar barsak hastalığı, radyasyon koliti vb.)	5–30
Tümörler, polipektomi sonrası kanamalar	11–14
Anorektal hastalıklar (Hemoroid, anal fissür, soliter rektal ülser vb.)	5–10
Üst GİS kanamaları	5–15
İnce barsaktan kaynaklanan kanamalar	2–10
Diğer (Endoskopik biyopsi sonrası, portal hipertansif kolopati, kolonik Dieulafoy lezyonu, appendiks orfisinden kanama vd.)	5

### **Akut alt GİS kanaması ile başvuran hastaya yaklaşım**

Hastanın ilk başvuru anındaki klinik bulguları, yaşı, antikoagülan ve/veya antiagregan ilaç kullanımı, kronik böbrek, karaciğer, akciğer ve kalp hastalıkları gibi komorbid patolojilerin varlığı prognozu etkileyen faktörlerdir. Hastadan veya hasta yakınlarından alınacak dikkatli bir anamnez etyolojinin anlaşılmasında önemli ipuçları verebilir. Antiagregan veya nonsteroidal antiinflamatuvar ilaç kullanımı, dışkılama alışkanlığındaki değişiklikler, mevcut kronik ve kalıtsal hastalıkların varlığı (ailevi poliposis sendromları, herediter hemorajik telenjektazi vb.) daha önce geçirilmiş endoskopik girişimler (polipektomi?) ve pelvik veya abdominal radyoterapi sorgulanmalı, daha önceden gastrointestinal sisteme ait yakınmaların ve kanamaların olup olmadığı araştırılmalıdır. Alt GİS kanamalı bir hastada hemodinamik durumun değerlendirilmesinde de üst GİS kanamalarında kullanılan kriterler kullanılır (bkz. Üst GİS kanamalar, şekil-1 ). 300 ml altındaki kanamalar kan basıncı ve nabızda bir değişikliğe neden olmazken 500 ml üstündeki kanamalar kan basıncında 10 mmHg den fazla düşüğe ve nabız sayısında artışa (>10 vuru/dk) neden olur. Geniş damar yolu açıldıktan sonra başlangıç laboratuvar değerlendirmeleri arasında tam kan sayımı, koagülasyon testleri, kan grubu tayini ve serum biyokimyası bulunmalıdır. Beden muayenesi bulguları arasında ortostatik semptomlar, postural değişiklikler, solukluk, çarpıntı, yorgunluk, göğüs ağrısı, dispne, taşipne ve karın ağrısı olabilir. Anorektal digital muayene hem anorektal hastalığın olup olmadığını araştırmak hem de hastanın tarif ettiği dışkı renginin doğrulanması açısından yapılmalıdır. Alt GİS kanamalı hastalar genellikle ileri yaş gurubunda olduğundan Hb seviyeleri 10g/dl nin üzerinde (Htc >%30) tutulmalı ve agresif kanama bulgularının olması durumunda gecikmeden kan transfüzyonu yapılmalıdır.

**Divertikül kanamaları:**

Kolon divertikülleri 70 yaş üzerindeki insanların 2/3 ünde bulunmakla birlikte divertiküler hastalığı olduğu bilinen hastaların ancak %10-25 inde kanama görülür. Hastaların %15-20 sinde kanama, asemptomatik divertiküler hastalığın ilk bulgusudur. Kolon divertikülü olduğu bilinen ve rektal kanaması olan hastaların en az yarısında divertikül dışında başka bir kanama odağı bulunabileceği unutulmamalıdır. Kanama genellikle uzun süren yolculuklar ve yorgunluklar sonrasında ortaya çıkar. Hastaların %80 inden fazlasında NSAİİ veya aspirin kullanım öyküsü bulunur. Divertiküler kanama genellikle ağrısız, birden bire ortaya çıkan, kırmızı renkte ve bol miktarda bir kanama şeklindedir. Bazı hastalarda alt karın ağrısı ve urgency bulunabilir.

Divertiküler kanama bir arteriyel kanamadır. Acil kolonoskopi yapılan divertiküllü vakaların %20-25 inde kanayan divertikül görülebilir (Şekil-4). Divertiküller daha çok sigmoid kolonda bulunmasına rağmen endoskopide ve anjiografide vakaların yaklaşık yarısında kanamanın sağ kolondaki divertiküllerden kaynaklandığı anlaşılır. Hastaların %70-80 inde kanama 48 saat içinde kendiliğinden durur. Bu hastaların ¼ inde kanama 5 yıl inde tekrarlamaktadır.

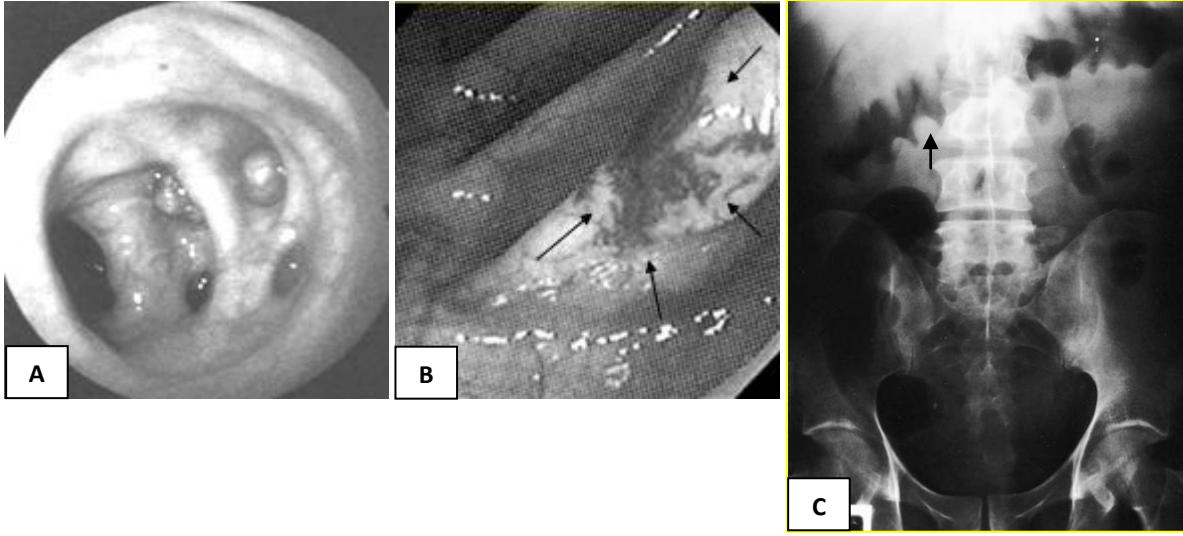
**Angiodisplaziler:**

Akut alt GİS kanamalarının %10-20 sinden sorumludur. Şiddetli alt GİS kanamaları içinde değerlendirildiğinde bu oran %30 a ulaşabilir. Hastaların %15 inde kanama masiv olabilir. %10-15 vakada dışkıda gizli kan pozitifliği ile birlikte olan demir eksikliği anemisi bulunur. Angiodisplaziler kronik gizli alt GİS kanamalarının da önde gelen nedenlerinden biridir. Daha çok çekumda, sağ kolonda ve terminal ileumda bulunurlar. Yaşlanmayla birlikte görülme sıklığı artar. Genellikle 50 yaş sonrasında görülür ve hastaların 2/3 si 70 yaşın üzerindedir. KBY ve diyalize giren hastalarda daha sık görülür. Rutin kolonoskopi sırasında rastlanma sıklığı %1-5 arasında değişmektedir. Bir çok lezyon kanamaz ve asemptomatiktir. Kanamalar genellikle aşikar koagülopati ve trombosit disfonksiyonu varlığında ortaya çıkar. Aspirin ve NSAİİ kullanımı kanamayı tetikleyebilir. Angiodisplaziler venöz karakterde bir kanama oluşturur. Tanı kolonoskopi veya anjiyografi ile tanı koyulur. Endoskopik inceleme sırasında genellikle birden fazla sayıda ve 5mm den küçük çapta (1-20mm), kırmızı renkli vasküler yapılar olarak görülürler (Şekil-4). Endoskopi sırasında kullanılan opioidler mukozal kan akımını etkileyerek angiodisplazilerin görülmesini güçleştirebilirler.

**İskemik kolit:**

Yaşlı, diyabetik, aterosklerotik damar hastalığı, kronik böbrek yetersizliği, trombofilik hastalığı ve vaskülit olan kişilerde daha sık karşılaşılan bir kanama nedenidir. Ancak vakaların önemli bir kısmında belirgin bir risk faktörü saptanamaz ve yapılan mezenter anjiografide de belirgin bir patolojik bulguya rastlanmaz. Genç hastalarda, yorucu egzersiz (uzun mesafe koşma, bisiklet sürme vb.), oral kontraseptif ve narkotik madde (Kokain vb.) kullanımı iskemik kolite yol açabilir. Etkilenen bölge daha çok rektosigmoid bileşke, sigmoid kolon ve splenik fleksuradır. Sol alt kadranda kramp tarzında ağrı ile birlikte veya daha sonra ortaya çıkan parlak kırmızı renkte rektal kanama veya kanlı ishal şeklinde ortaya çıkar. Bazı vakalarda ağrı olmadan sadece kanama veya kronik ishal görülebilir. Hastaların çoğunda eşlik eden bir tıkaçıcı damar hastalığı hikayesi bulunur.

Direkt batın grafisinde veya baryumlu grafide kolon duvarında submukozal kanama nedeniyle ortaya çıkan parmak basısı görünümü tipiktir. Endoskopide kolon mukozasında ödem, submukozal kanamalar, ülserasyonlar ve ödem nedeniyle barsak lümeninde daralma görülür. Endoskopik görünüm tümörle karışabilir. Endoskopide rektumun normal olması, sigmoid kolonda veya daha proksimalde inflamasyonlu alanın keskin sınırlarla normal mukozadan ayrılması tanıda yardımcıdır. Rektum hem mezenterik arterden hem de iliak arterden beslendiğinden iskemik kolitte tutulum göstermez.



**Şekil-4:** Kolonda divertiküller (A), sağ kolonda anjiodisplazi (B), iskemik kolitte direkt batın grafisinde transvers kolonda parmak basısı izi görünümü (C).

#### **İnflamatuvar barsak hastalığı ve diğer kolitler:**

Ülseratif kolitte massif kanama hastaların %10 undan azında görülür ve şiddetli alt GİS kanamalarının ancak %1 ini oluşturur. Genç polüstasyondaki kanamalarda özellikle akla gelmelidir. Crohn hastalığında kanama seyrek olmakla birlikte derin ülserler bazen şiddetli kanamaya yol açabilirler. Hastaların büyük bir kısmında tıbbi tedavi ile kanama durur. İnflamatuvar barsak hastalığında massif kanama cerrahi tedaviyi gerektirebilirse de kanama bu hastalardaki cerrahi tedavi endikasyonunun %5 den azından sorumludur.

İnfeziyöz kolitlerde (psödomembranöz kolit, enterohemorajik E.coli koliti, şigella koliti, amebik kolit, CMV koliti vb.) seyrek olarak şiddetli alt GİS kanama bulunabilir ve genellikle ateş, karın ağrısı ve ishale birlikte. Trombositopeni (kolonik purpura), vaskülitler, greft versus host hastalığı ve lenfomalarda ciddi olabilecek alt GİS kanama görülebilir.

Radyasyon koliti, prostat ve over gibi pelvik organlara yönelik radyoterapi sonrasında görülür ve alt GİS kanamalarının %5 ini oluşturur. Radyoterapi sonrasında kolon mukozasını besleyen kapillerlerde meydana gelen endotelit ve mikrotrombüslere bağlı tıkanma sonrasında mukoza yüzeyinde oluşan yeni damarların (neovaskülarizasyon) kolayca kanaması sonrasında ortaya çıkar. Genellikle radyoterapiden 9-15 ay sonra görülürse de ortaya çıkışı 40 aya kadar

uzayabilir. Kanama genellikle şiddetli değildir ve tenezzüs, ishal, karın ağrısı ve demir eksikliği anemisi sıklıkla bulunur.

### **Neoplaziler:**

Şiddetli alt GİS kanamalarının %2-10 unu, hafif alt Gİ kanamaların %20 sini neoplazmlar oluşturur. Sol kolonda ve sigmoidde olan neoplaziler erken dönemde rektal kanamayla ortaya çıkabilirler. Kanama kolonik neoplazmların %10-25 inde ilk semptomdur. Tümörlere bağlı kanamalar genellikle şiddetli değildir. Akut alt GİS kanamalı hastaların %5-10 undan kolorektal polipler sorumlu olup bu poliplerin çoğu 2 cm den büyük poliplerdir.

### **Polipektomi sonrasında ortaya çıkan kanamalar:**

Polipektomi yapılan hastaların %0.5 ile 2 sinde görülür. Bu tip kanama akut alt GİS kanamalarının %2-8 ini oluşturmaktadır. Kanama genellikle polipektomiden sonraki ilk 4-5 gün içinde görülürse de bu süre nadir de olsa 15 güne kadar uzayabilir. Hastanın antiagregan, antikoagulan veya NSAİİ kullanımı kanama için risk faktörüdür. Yaşam beklentisi uzun olmayan yaşlı hastalarda çok gerekmedikçe polipektomi yapılmamalıdır.

### **Meckel divertikülü:**

Meckel divertikülü gastrik ve pankreatik metaplazi içerdiğinden vakaların %20-30 unda kanama görülür. Koyu kırmızı, böğürtlen ezmesi renginde yumuşak kıvamda dışkılama tipiktir. Apendisite benzer bir klinik tablo da oluşturabilir. Tc99m sintigrafisi ve anjiyografi tanıda yardımcıdır. Tedavisi cerrahidir.

### **Anorektal hastalıklar:**

Anorektal hastalıklar nadiren şiddetli alt GİS kanama oluştururlar. Hemoroidler tüm alt GİS kanamalarının %65-70 inden sorumlu olmakla birlikte akut şiddetli alt Gİ kanamalarının ancak %5-10 unu oluştururlar. Hemoroid kanamaları genellikle dışkılama sonrasında ortaya çıkan damlama veya fişırma tarzında bir kanama şeklinde kendini gösterir ve çoğunlukla kabızlıkla birlikte olur. Hafif kanamalarda kan dışkıya veya tuvalet kağıdına sürünmüş şekilde görülebilir. Diğer anorektal hastalıklar olan anal fissür ve soliter rektal ülserde şiddetli kanama çok nadirdir.

NSAİİ kullanımı özellikle yaşlı popülasyonda alt GİS kanaması bakımından önemli bir risk oluşturur. NSAİİ lar hem barsak mukozasında oluşturabildikleri hasarla hem de divertikül, angiodisplazi, tumor, radyasyon koliti ve inflamatuvar barsak hastalığı olan hastalarda kanamaya eğilimi artırarak kanamaya neden olurlar.

## **Alt GİS kanamalarında kanama odağının araştırılması**

### **Endoskopi:**

Akut alt GİS kanaması ile başvuran hastalarda mümkün olan en kısa zamanda kolonoskopi yapılmalıdır. Alt GİS kanamalı hastalarda kolonoskopinin tanısız fayda oranı %85-95 arasındadır. Kolonoskopi 4-6 saat kadar sürebilen bir kolon temizliği ve sedasyon gerektirdiğinden ilk etapta boşaltıcı lavman sonrasında yapılacak bir rektosigmoidoskopi yeterli



olabilir. Pratikte kolonoskopi ancak rektosigmoidoskopik incelemede kanama sebebi saptanamadığında başvuru olan bir yöntemdir. Kanamanın şiddetli olduğu hallerde barsak içindeki koagülömler, taze kan ve dışkı nedeniyle endoskopi sırasında kanama odağı görülemez.

### **Sintigrafi:**

Tc-99m sintigrafisi 0.1-0,5 ml/dk hızındaki kanamaları gösterebilmesine rağmen kanama yerinin lokalizasyonunda anjiografiden daha az duyarlı olan bir yöntemdir. Duyarlılığı %40-80, özgüllüğü %85 civarındadır. Enjeksiyondan sonraki 2 saat içinde pozitif görüntü alınması durumunda doğruluk oranı %95-100 arasındayken taramanın 2 saat sonrasında pozitif görüntü alınması halinde doğruluk oranı %60 a inmektedir. Tc-99m in yarılanma ömrü uzun olduğundan ilk enjeksiyondan 48 saat sonra sintigrafi tekrarlanabilir. Tc-99m sintigrafisi ile Meckel divertikülü varlığı gösterilebilir.

### **Anjiografi**

Viseral anjiografi de görülebilmesi için kanama hızının 0.5ml/dk veya üzerinde olması gerekir. Kanama yerinin lokalizasyonunda sintigrafiye daha üstündür. Yöntemin özgüllüğü %100 olmakla birlikte duyarlılığı %35-45 civarındadır. İşlem sırasında vazopressin enjeksiyonu veya embolizasyon ile kanama durdurulabilir. Vazopressin enjeksiyonu yapılan vakalarda sıvı retansiyonu, hiponatremi, hipertansiyon, bradikardi, aritmi, pulmoner ödem ve miyokardial iskemi gibi ciddi komplikasyonlar oluşabilir. Yöntemin sadece kendisinden kaynaklanabilen komplikasyon oranı %7-10 civarındadır. Kolonoskopide kanama odağı saptanamayan veya kanama odağı görüldüğü halde kanamanın endoskopik yöntemlerle durdurulamadığı hallerde anjiografi yapılabilir. Kolonik anjiodisplazilerin gösterilmesinde BT anjiografi konvansiyonel mezenterik anjiografiye tercih edilebilir.

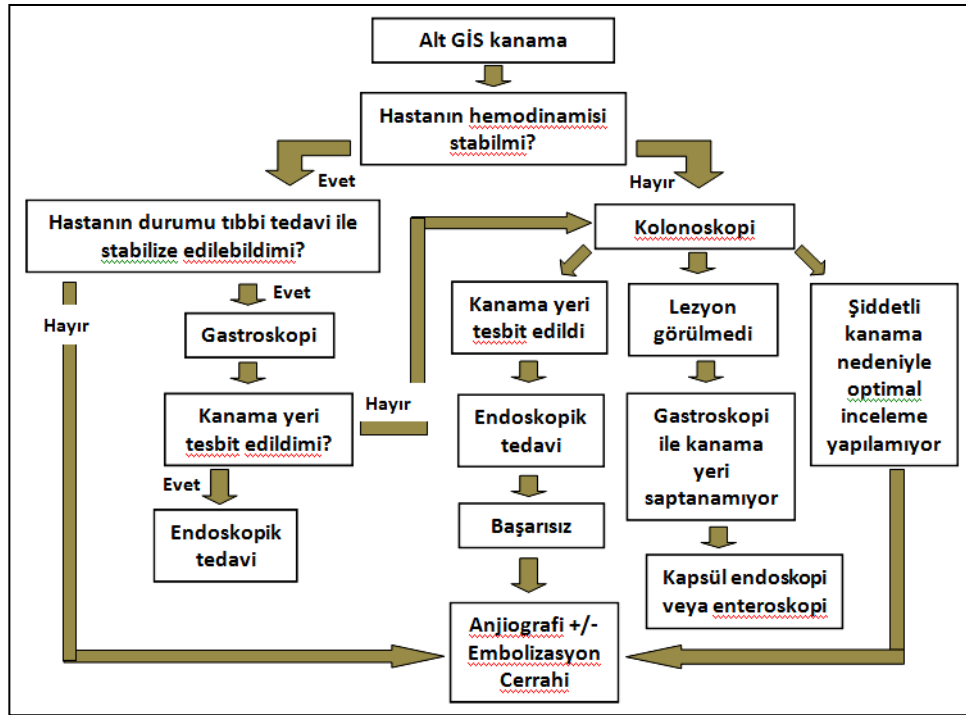
### **Alt GİS kanamalarında tedavi**

Alt GİS kanamalı hastada ilk başvuru sırasında alınacak tıbbi önlemler üst GİS kanamalarından farklıdır. İV sıvı desteği ve gerek duyulan vakalarda kan transfüzyonu yapılmalı, koagülasyon defekti varsa düzeltilmelidir. Rutin olarak antibiyotik kullanılması gerekmez. Divertikül kanamalarında bakteriyel fibrinolizi azaltmak amacıyla metronidazol verilmesini tavsiye eden merkezler bulunmaktadır.

Alt GİS kanamalarının büyük çoğunluğu (%80) 24-48 saat içinde kendiliğinden durur. Vakaların %20 kadarında endoskopik ve/veya radyolojik yöntemlerin kullanılmasına gerek duyulur. Endoskopik yöntemler arasında enjeksiyon (1/10.000 epinefrin veya sklerozan madde enjeksiyonu), koagülasyon (heater prob, argon vb.), metalik klips ve band ligasyonu sayılabilir. Bu yöntemlerin seçimi kanayan lezyonun özelliklerine, kolondaki yerleşim yerine ve endoskopi, yapan doktorun deneyimine bağlıdır. Özellikle termal yöntemlerin uygulanması sırasında perforasyon gibi ciddi komplikasyonlar oluşabilir (%2-3). Endoskopik yöntemle kanaması durdurulamayan veya herhangi bir nedenle endoskopi yapılamayan vakalarda anjiografi ve selektif embolizasyon kanama kontrolünde etkin bir yöntemdir. Mikrokater kullanımı işlem sırasında barsak infarktı oluşma riskini azaltır. Bu yöntemle major iskemiye neden olmadan %70-90 oranında kanama durdurulabilir. Embolizasyon sonrasında vakaların %15 den daha azında kanama tekrarlayabilir. Anjiografi sırasında vazopressin veya uzun etkili

analogu olan terlipresinin arter içine infüzyonu etkili olabilir ancak tedavi kesildikten sonra hastaların yarısında kanama tekrarlamaktadır. Bu iki ilaç koroner arter hastalığı olanlarda kullanılmamalıdır. Anjiyografi hemodinamik instabilite nedeniyle endoskopi yapılamayan veya endoskopik girişimlerle kanama odağı saptanmayan hastalara saklanmalıdır.

Kanama odağının belirlenmesine rağmen yukarıdaki tedavi yöntemlerinin yetersiz kaldığı hastalarda cerrahi düşünülmelidir. Kanama odağı bulunamayan şiddetli kanaması olan veya kanaması tekrarlayan hastalarda cerrahi son seçenek olmalıdır. Kör yapılan segmental kolektomi sonrası tekrar kanama oranı %75 e, mortalite ise %50 ye varmaktadır. İntraopreatif endoskopi uygulanabilecek bir yardımcı yöntemdir. Kanamanın olduğu barsak segmentinin çıkarılması durumunda tekrar kanama ve mortalite oranı %5 e düşmektedir.



Şekil-5: Akut alt gastrointestinal kanamada tanı tedavi algoritmi.

### Kaynaklar

1. Mondardini A, Barletti C, Rocca G, Garripoli A, Sambataro A, Perotto C, et al. Non-variceal upper gastrointestinal bleeding and Forrest's classification: diagnostic agreement between endoscopists from the same area. *Endoscopy* 1998; 30: 508-12.
2. Rockall TA, Logan RF, Devlin HB, Northfield TC. Risk assessment after acute upper gastrointestinal haemorrhage. *Gut* 1996; 38: 316-21.

3. Boonpongmanee S, Fleischer DE, Pezzullo JC, Collier K, Mayoral W, Al-Kawas F, et al. The frequency of peptic ulcer as a cause of upper-GI bleeding is exaggerated. *Gastrointest Endosc* 2004; 59: 788-94.
4. Sharara AI, Rockey DC. Gastroesophageal variceal hemorrhage. *N Engl J Med*. 2001; 30: 345: 669-81.
5. Zuccaro, G. Jr. Management of the adult patient with acute lower gastrointestinal bleeding. American College of Gastroenterology. Practice Parameters Committee. *Am. J. Gastroenterol* 1998; 93: 1202–1208.
6. Zuckerman, D. A., Bocchini, T. P. & Birnbaum, E. H. Massive hemorrhage in the lower gastrointestinal tract in adults: diagnostic imaging and intervention. *Am. J. Roentgenol* 1993; 161; 703–711.